

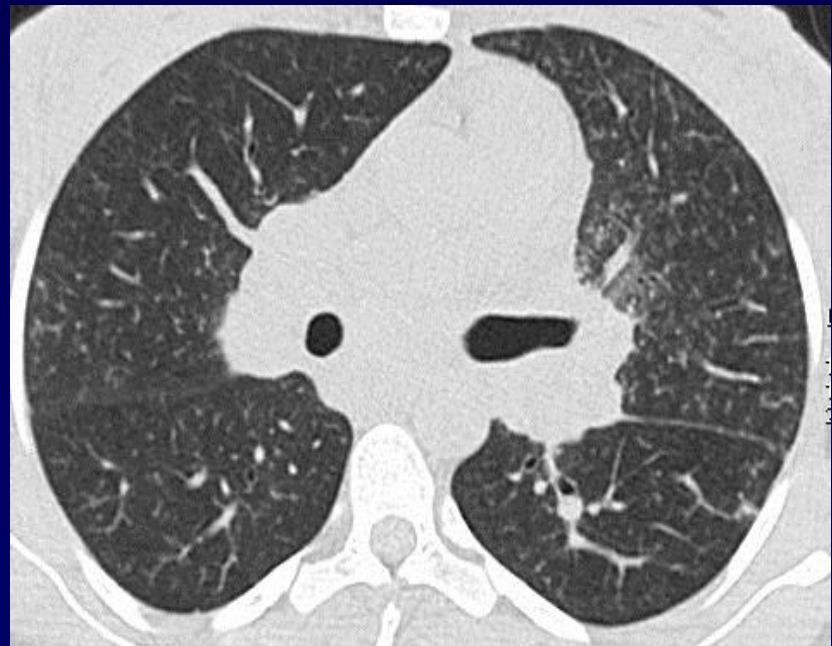
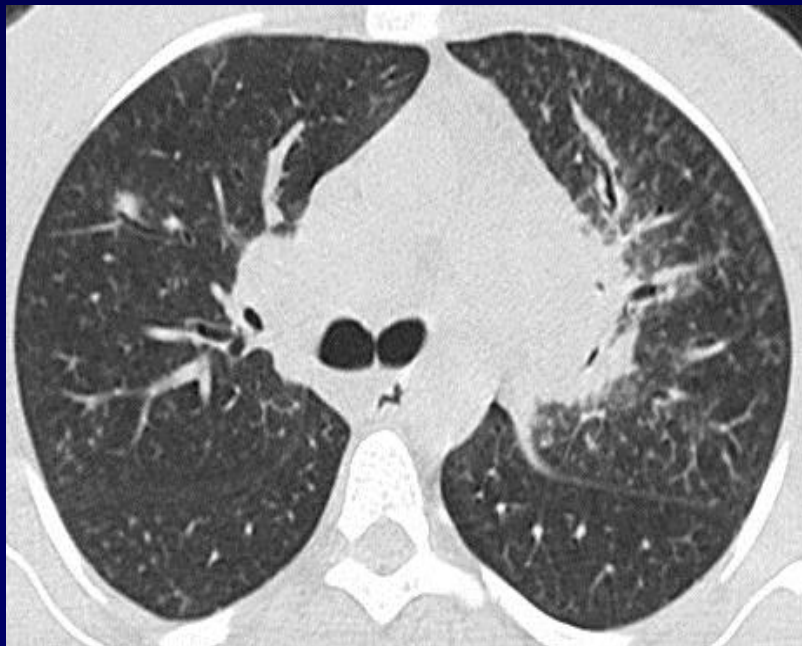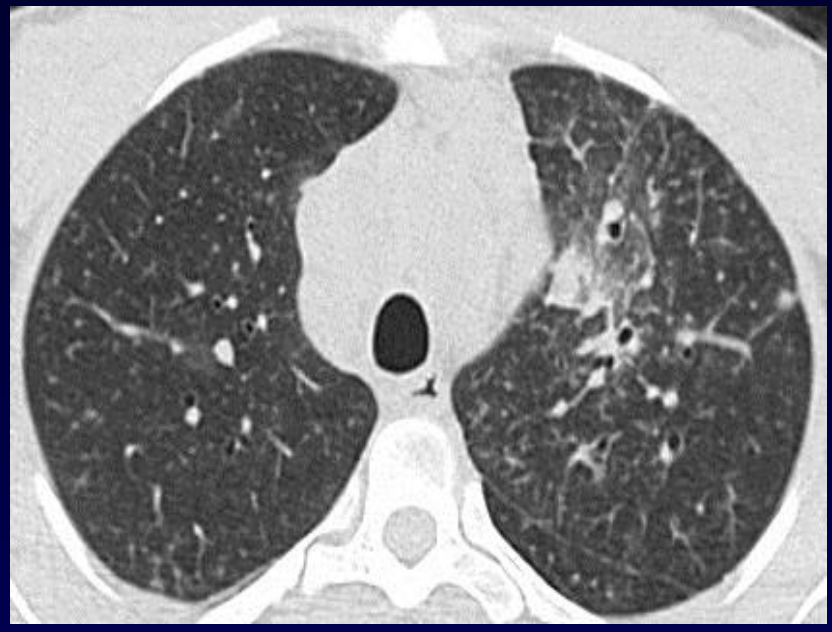
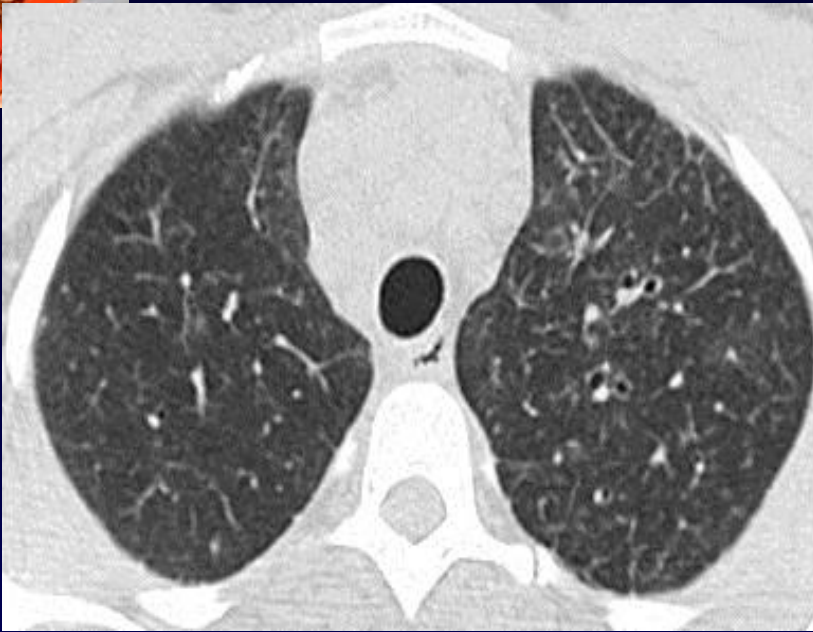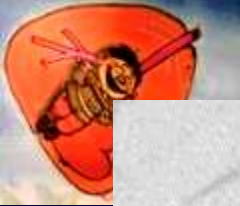


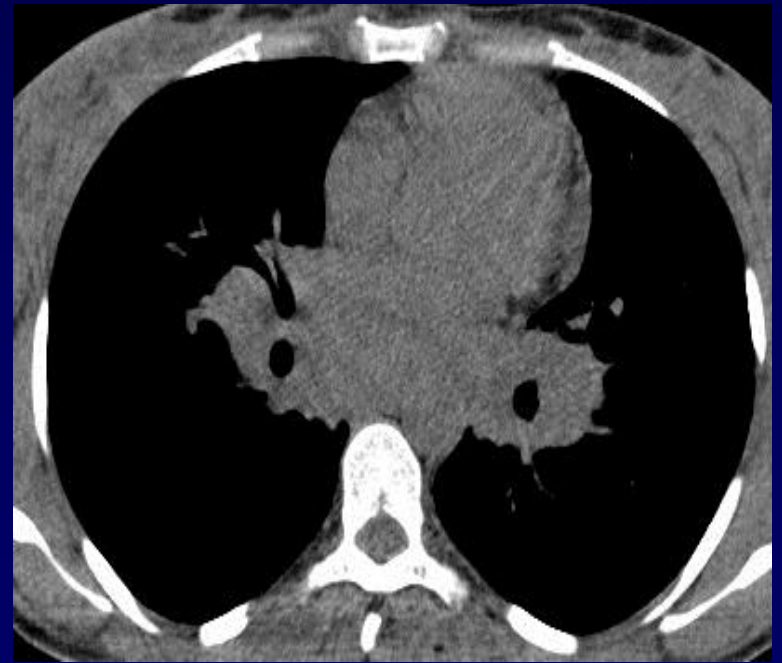
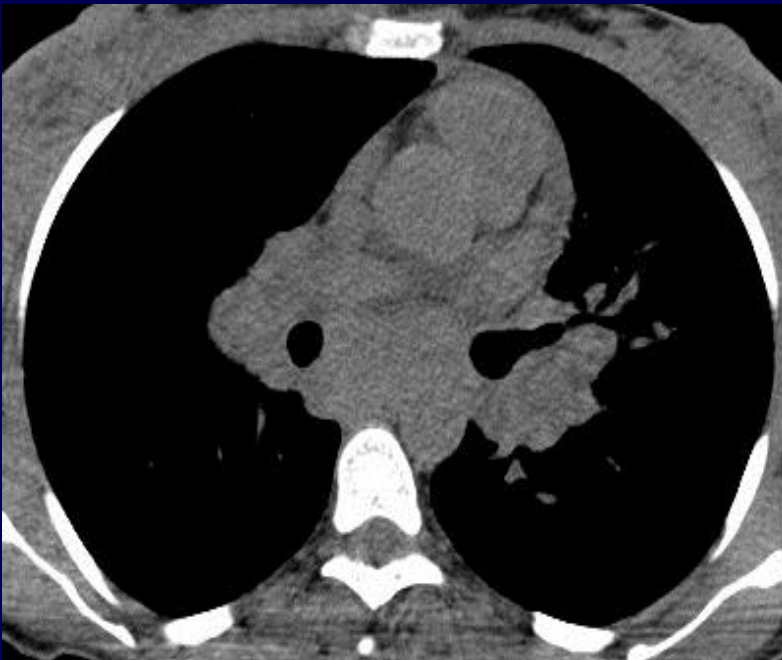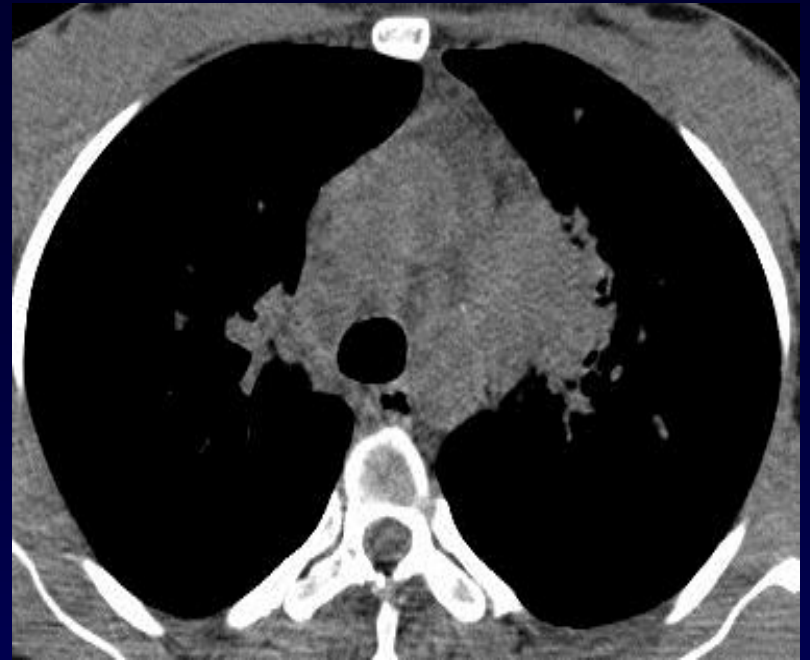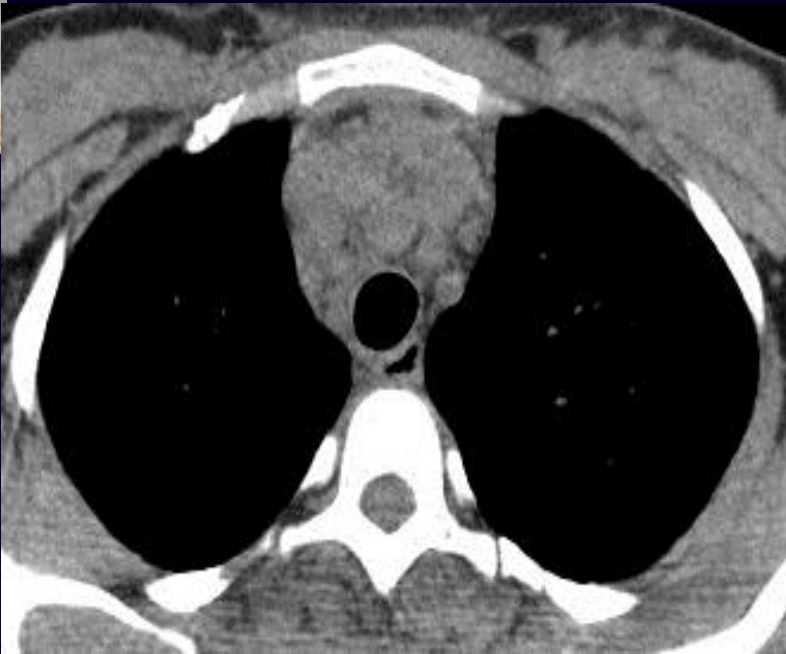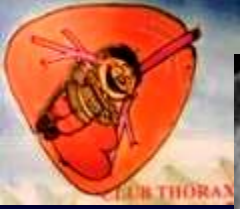H. Néji, S. Hantous-Zannad

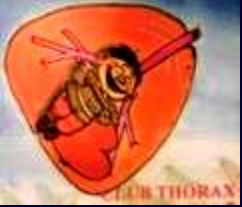Patiente âgée de 32 ans, toux trainante

Rx thorax: opacités hilaires bilatérales et latérotachéales droites

TDM mai 2016







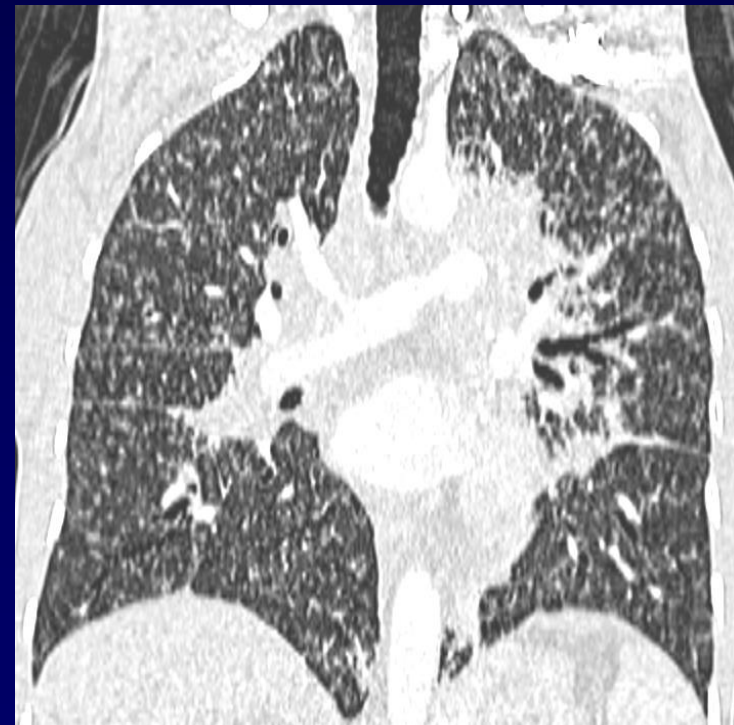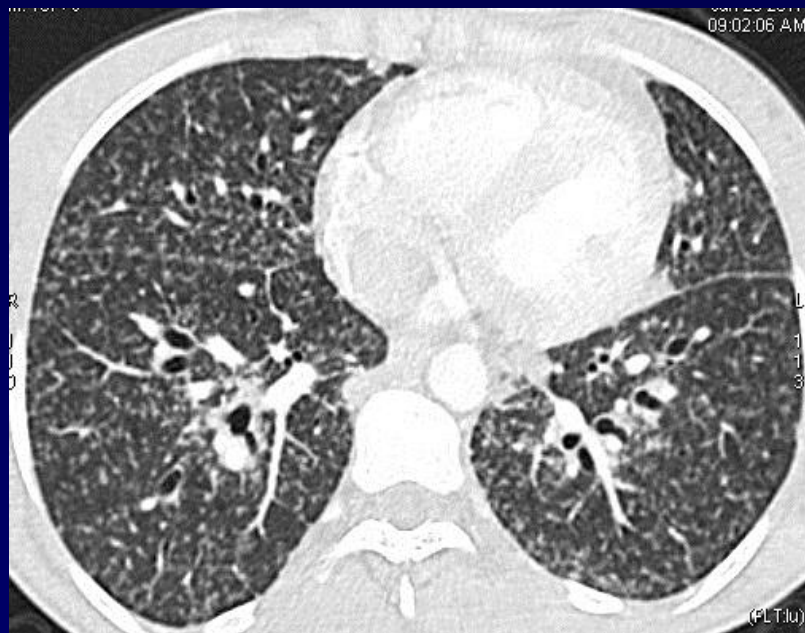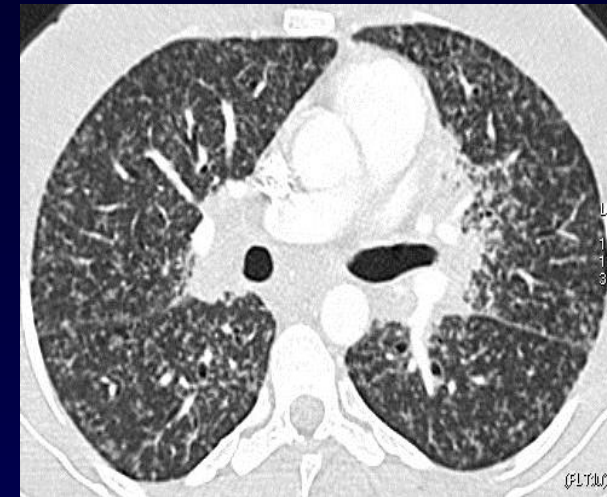
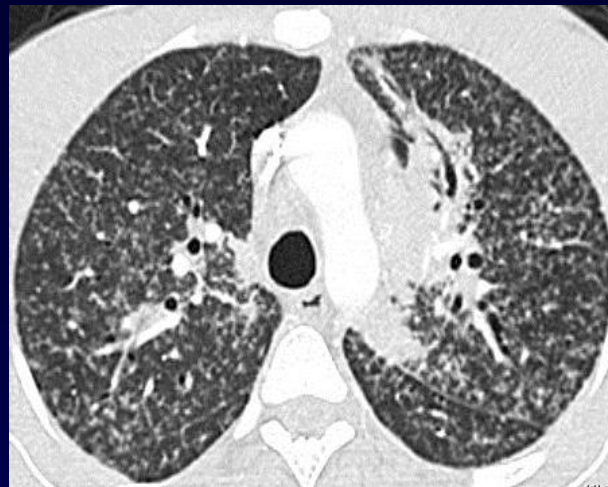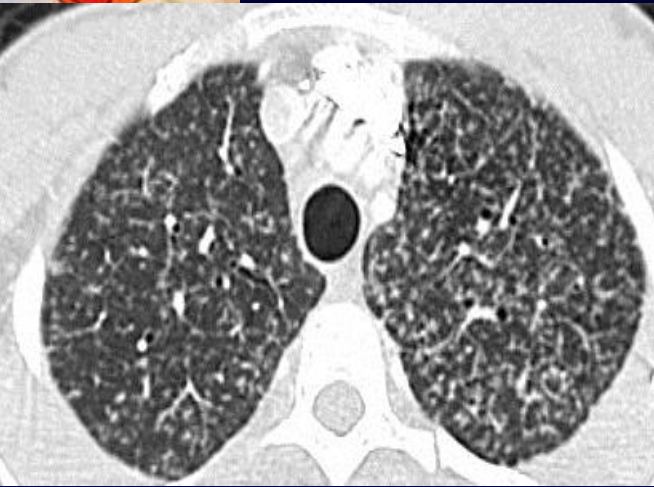- Fibroscopie bronchique : sténose de la bronche culminale
- Biopsie bronchique: nombreux follicules épithélioïdes et giganto-cellulaires confluents centrés par une nécrose anhiste d'allure « caséuse »
- Recherche de BK négative à l'examen direct



- Mise sous traitement antituberculeux / 6 mois
- Persistance de la toux
- Pas d'amélioration radiologique
- TDM de contrôle



TDM janvier 2017



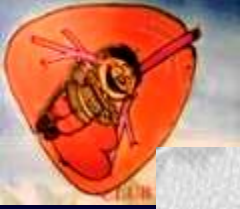


Diagnostic ?

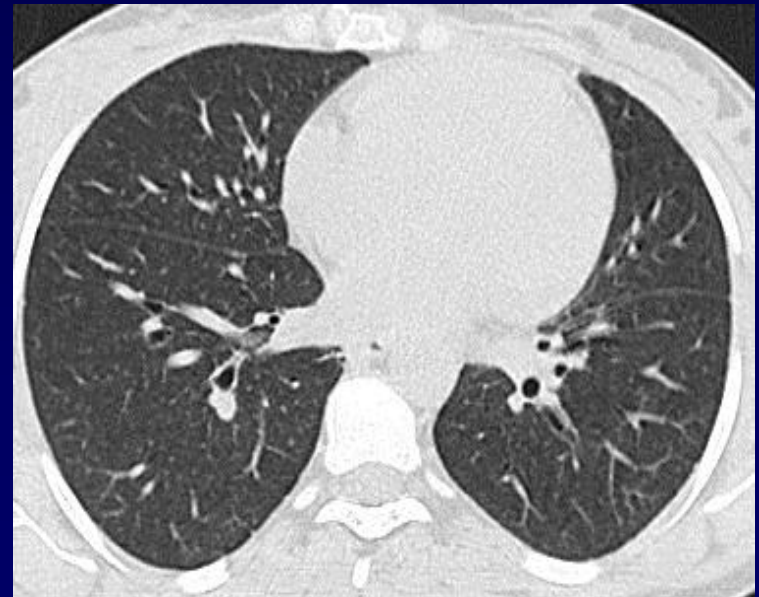
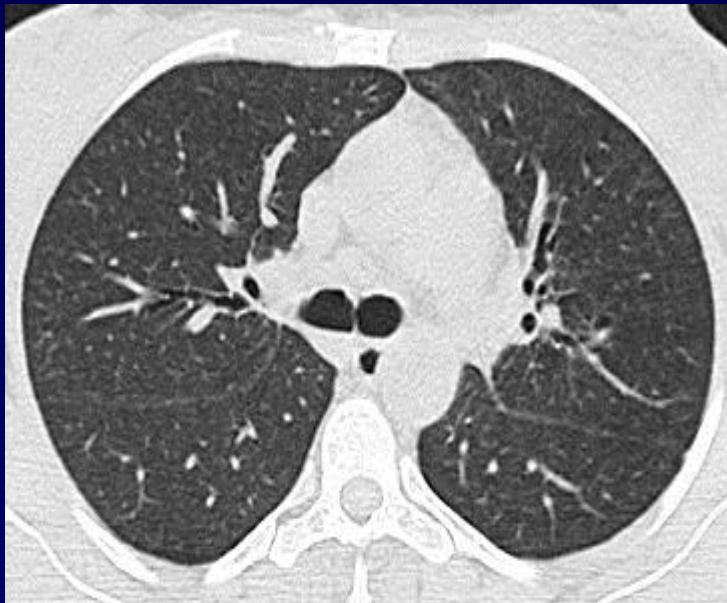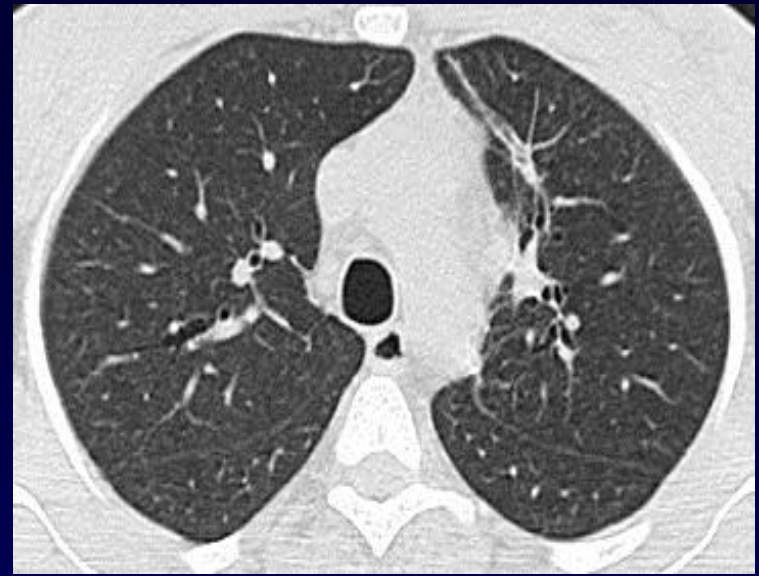

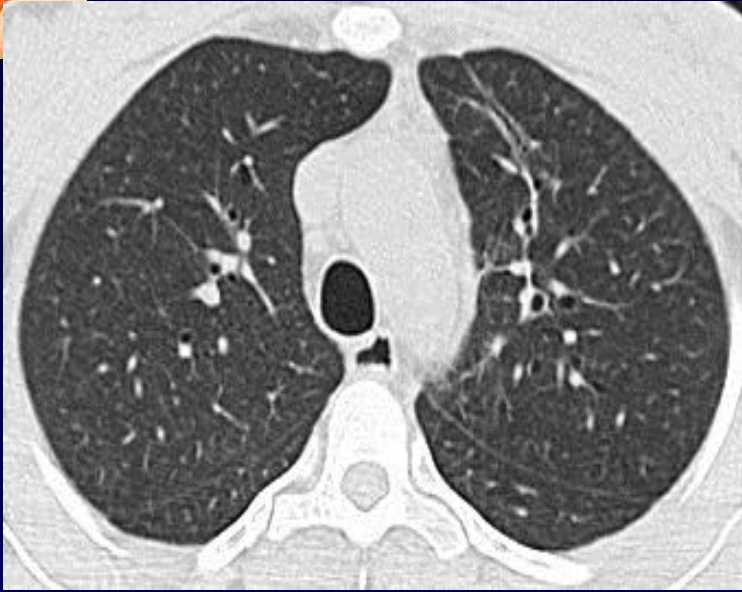
Sarcoïdose

Mise sous traitement corticoïdes

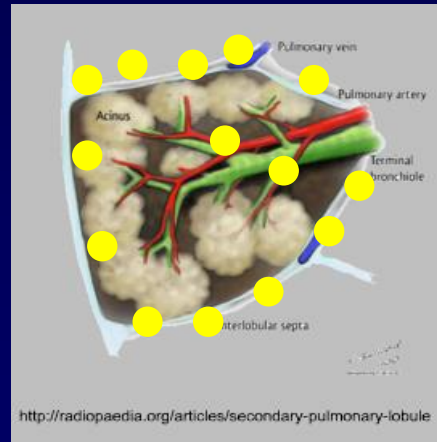
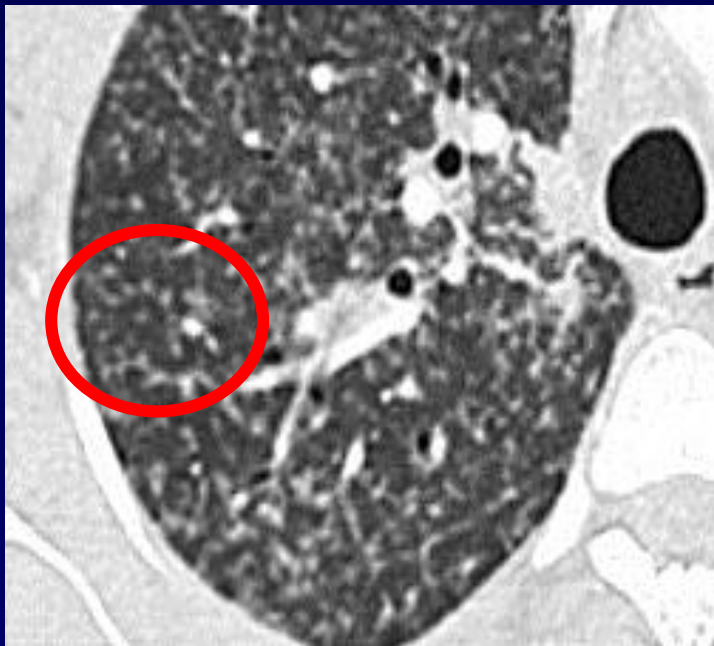


Contrôle TDM octobre 2017



Sarcoïdose atypique

- TDM initiale : densification de la graisse médiastinale autour des ganglions et adénomégalies
- TDM de contrôle : aspect de « miliaire » mais distribution lymphatique
- Diagnostic différentiel : tuberculose lymphangite carcinomateuse
- Ana-path Nécrose anhiste fibrinoïde \neq caséuse



**DISTRIBUTION
LYMPHATIQUE**

