

LES BRÈVES

Radiation Recall Pneumonitis Bizarre bizarre...

Benoît Ghaye

Service de Radiologie Cliniques Universitaires St Luc

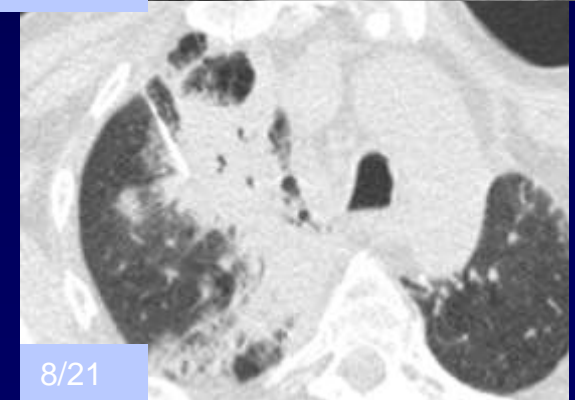
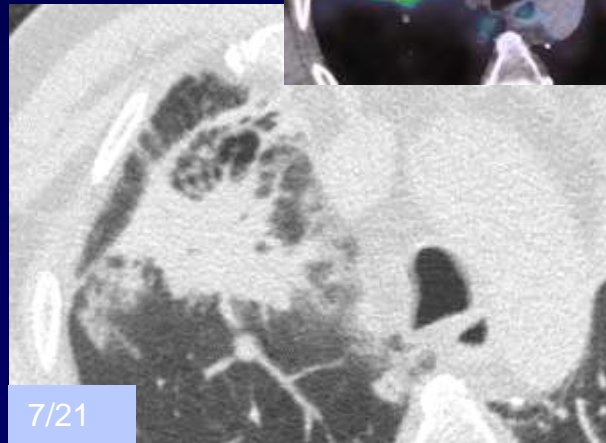
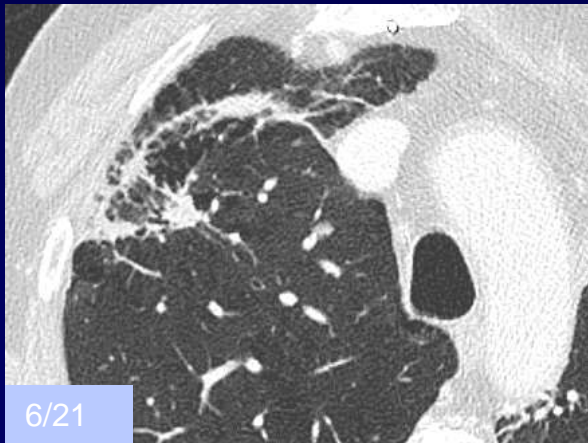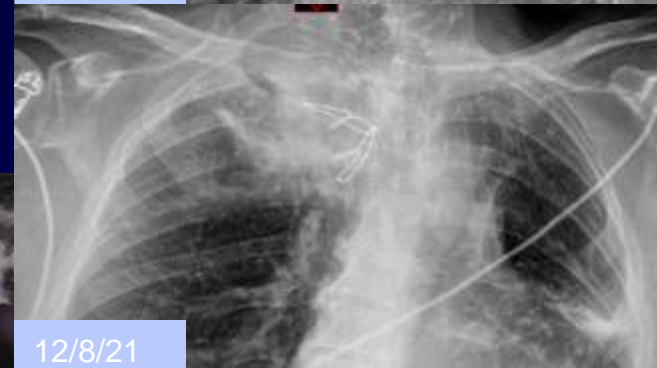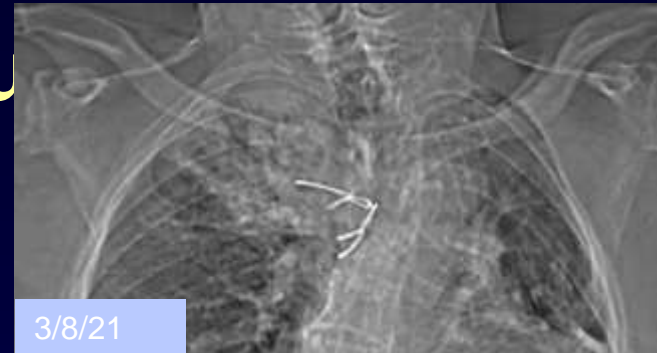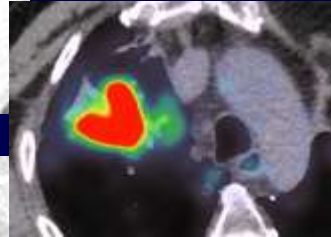
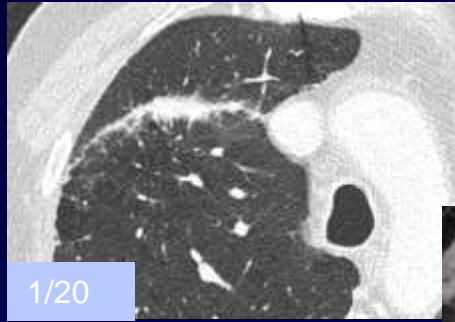
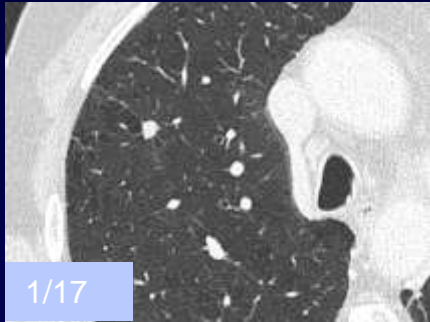Université Catholique de Louvain

B-1200 Bruxelles Belgium

Benoit.Ghaye@uclouvain.be

Radiation Recall Pneum

- 01/2017 : NSCLC LSD cT1acN0cM0 → SABR (54 Gy/3 f)
- 01/2020 : Récidive LIG traité par Pembrolizumab



Microscopie

Les prélèvements portent sur un parenchyme pulmonaire comportant une inflammation chronique et de discrets dépôts d'anthracose. Les alvéoles contiennent des foyers fibroblastiques jeunes et sont tapissés par des pneumocytes parfois d'aspect réactionnel.

Les recoupes semi-sériées ne mettent pas en évidence d'élément nouveau utile au diagnostic.

Conclusion

Biopsie pulmonaire supérieure droite:

Aspect histologique de pneumonie organisée.

Pas de signe de malignité dans le prélèvement reçu.

Radiation Recall Pneumonitis

Réaction inflammatoire dans une région préalablement irradiée après exposition à un agent déclencheur

Peau

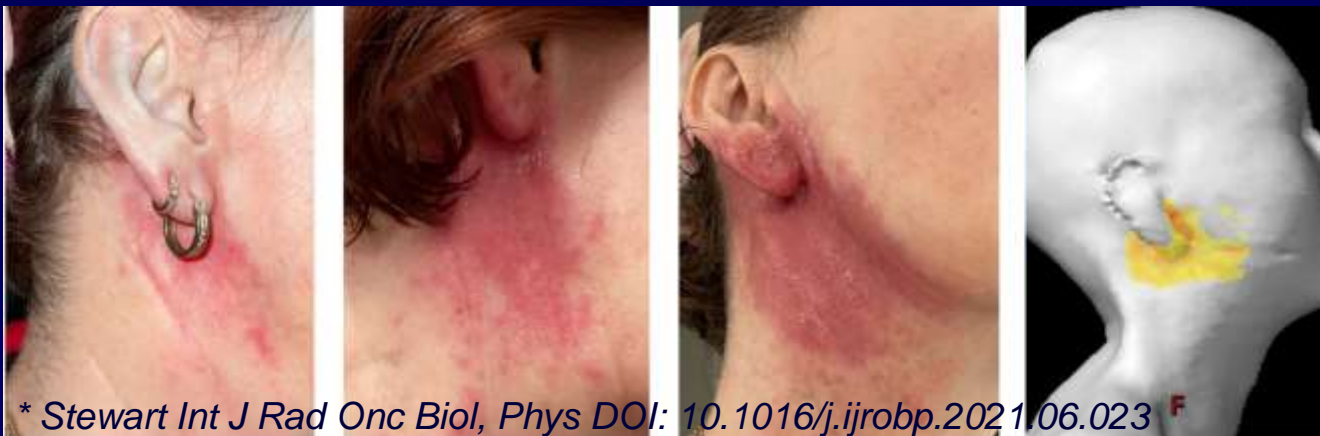Poumon

Gastro-intestinal

SNC

Muscles

- ✓ Chimiothérapie (methotrexate, paclitaxel, gemcitabine)
- ✓ Thérapie ciblée (osimertinib)
- ✓ Immunomodulateur
- ✓ Vaccin Covid-19



* *Stewart Int J Rad Onc Biol, Phys DOI: 10.1016/j.ijrobp.2021.06.023* **F**

Radiation Recall Pneumonitis

Physiopathologie

Peu claire

Cellules souches ?

Hypersensibilité idiosyncrasique ?

Délai

2 J à 15 ans après RxT (méd 95 à 450 J)

Jusqu'à plusieurs mois après prise de l'agent causal (méd 42 J)

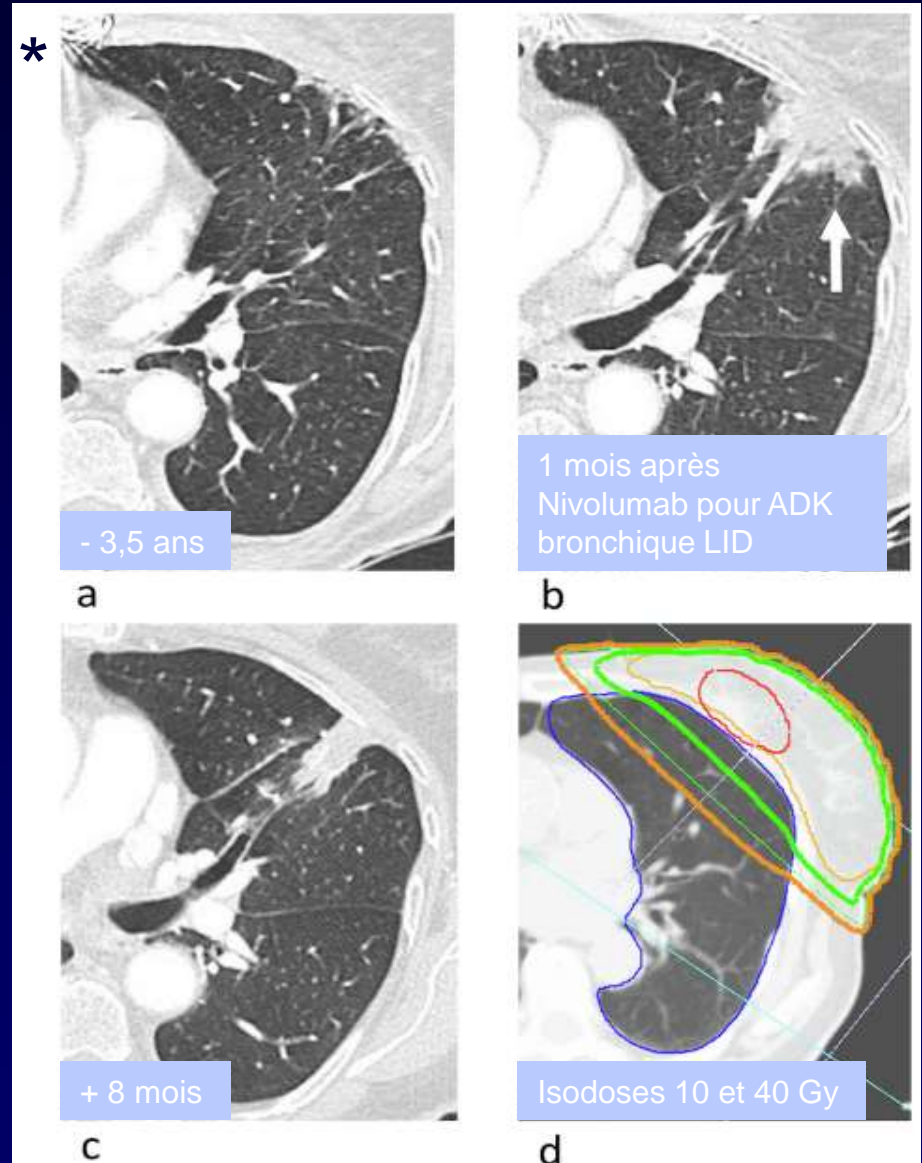
Fréquence

? (→19%)*

Imprévisible (pas de FR)

Pneumonite immune chez 33%

Kalisz RadioGraphics 2019;39:1923
McGovern Future Sci OA 2019;5:FSO378
**Cousin Radiother Oncol 2021;157:47*
Itamura J UOEH 2020;42:261



Radiation Recall Pneumonitis

Pattern TDM

Condensation

GGO

Nodule

Masse

DD

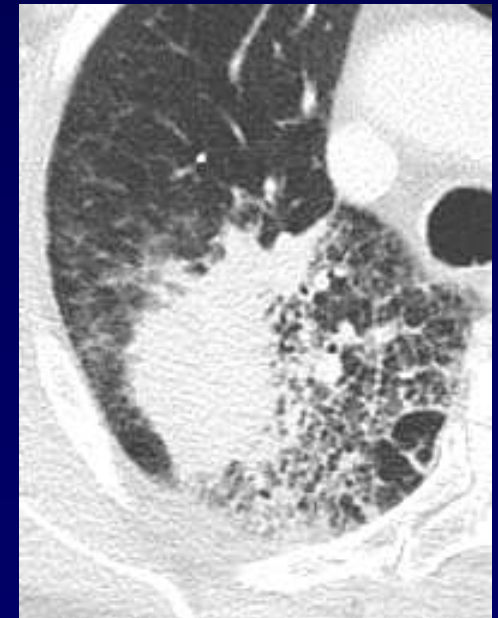
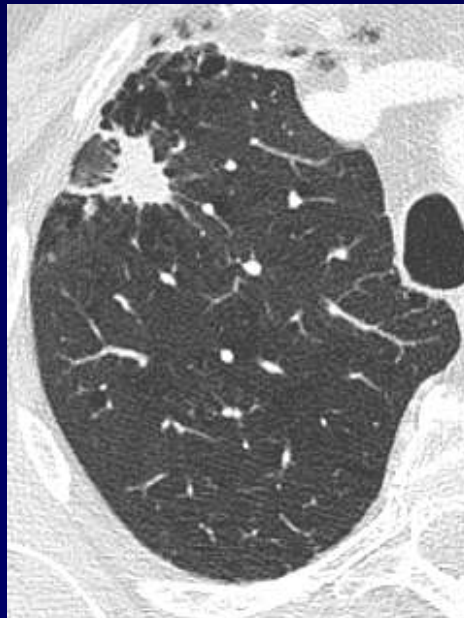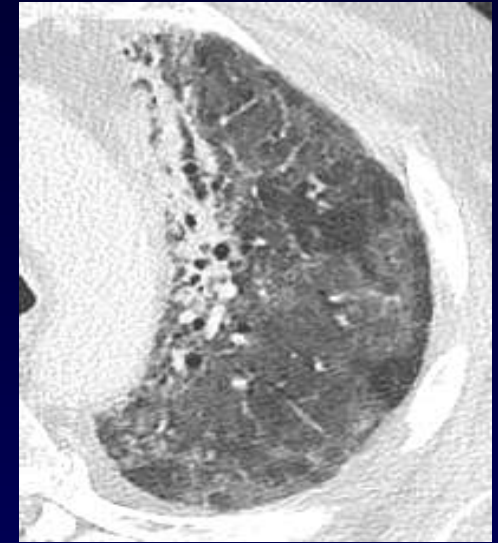
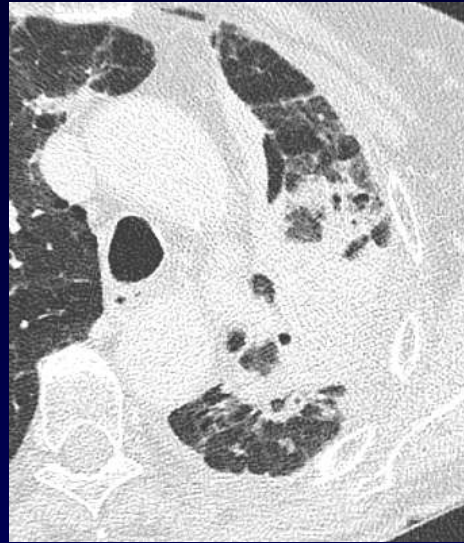
Infection

Récidive tumorale

Traitement

Stop cause

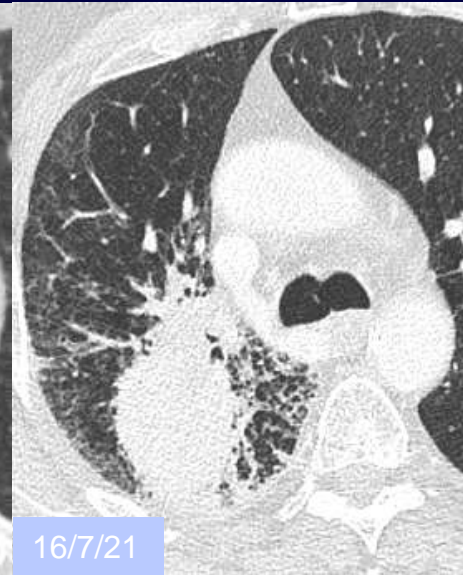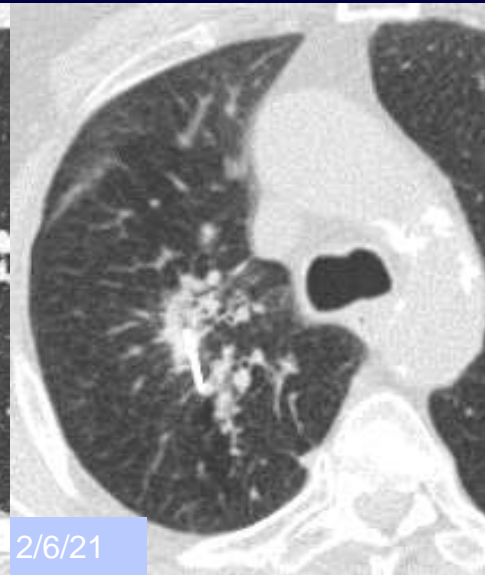
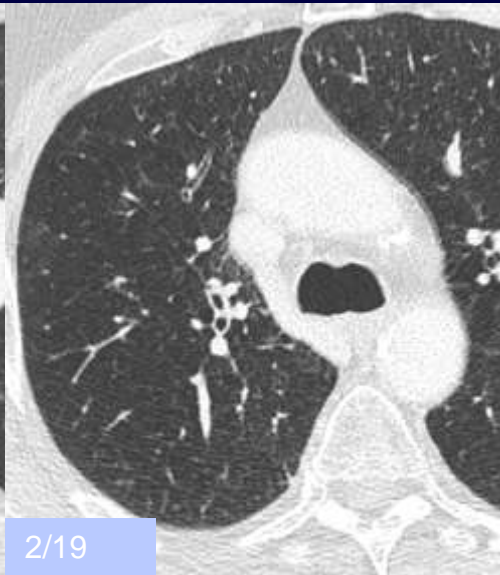
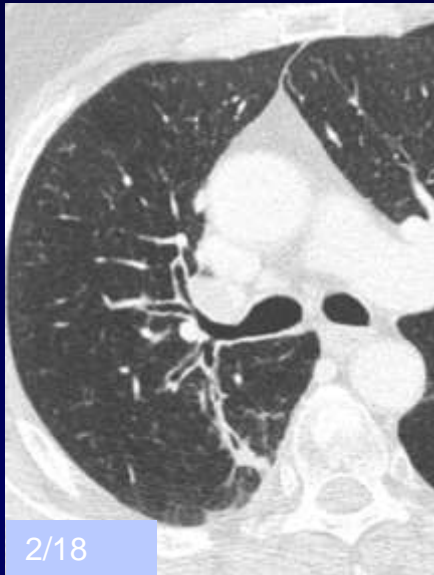
Stéroïdes



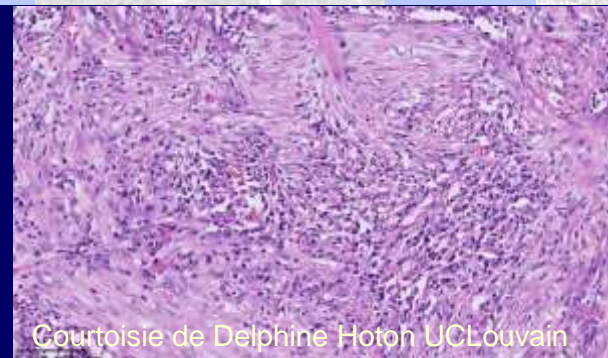
Kalisz RadioGraphics 2019;39:1923
McGovern Future Sci OA 2019;5:FSO378
Cousin Radiother Oncol 2021;157:47
Itamura J UOEH 2020;42:261

Radiation Recall Pneumonitis

- 04/2017: ADK LSD T1aN0M0 → SABR (55 Gy / 5 f)
- 02/2018: Récidive ganglionnaire hilare D → RxT 33 Gy/33f et Cisplatine / Alimta
- 01/2020: Récidive LIG traité par Pembrolizumab



- 06/2021: PTT : aspect fibro-inflammatoire
- 07/2021 : Lobectomie supérieure D :
 ➔ pneumonie organisée
 absence de lésion néoplasique



Radiation Recall Pneumonitis

Take home message

- Pneumopathie dans une zone préalablement irradiée
- Immunomodulateur, chimiothérapie, thérapie ciblée, vaccin Covid-19
- Délai RxT ↔ Agent déclencheur ↔ Pneumopathie : variable

