

Toux chronique : *La TDM doit être systématique*

G. Durand

montpellier 28/29 septembre 2018

Enquête toux chronique

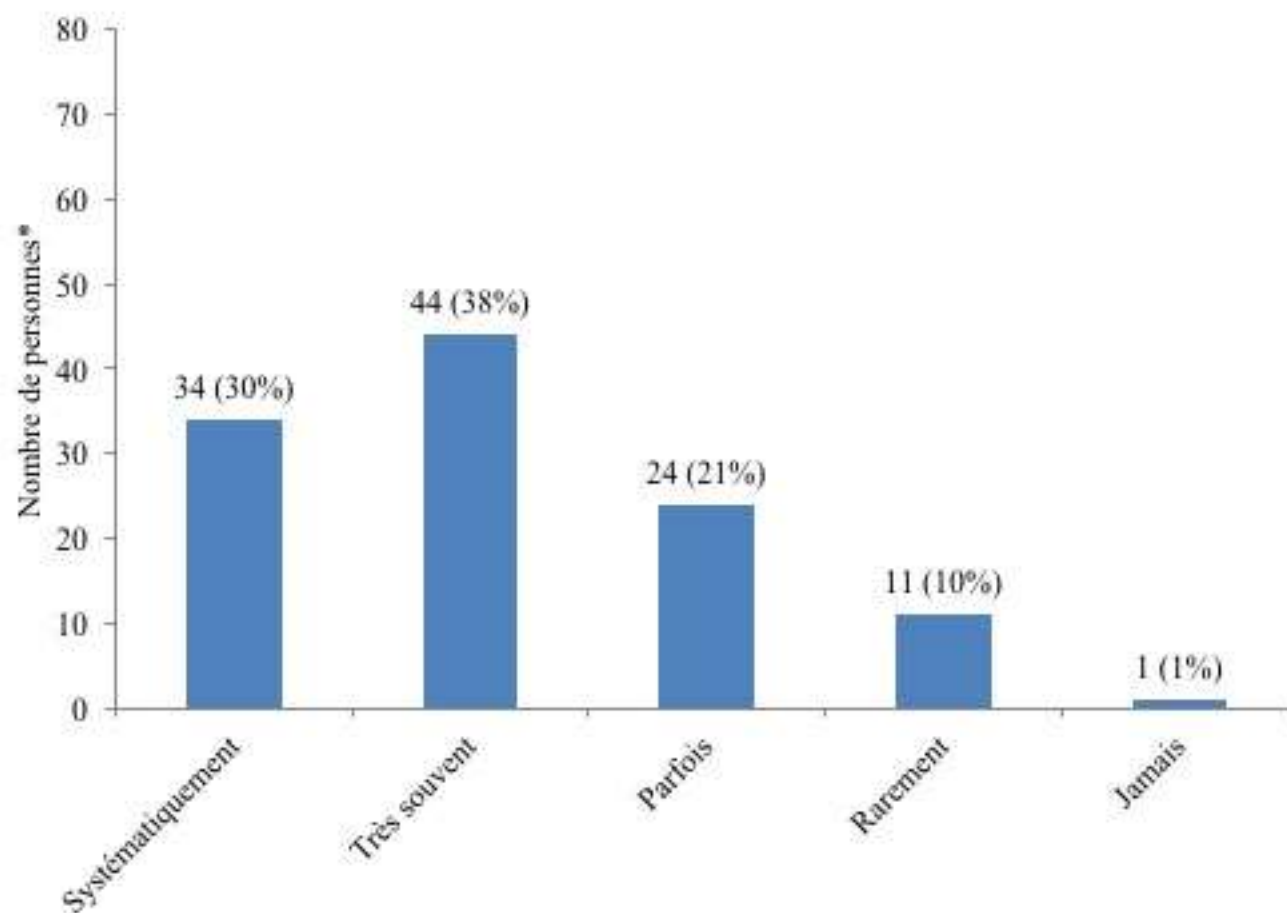
JC Dalphin

CHRU Besançon

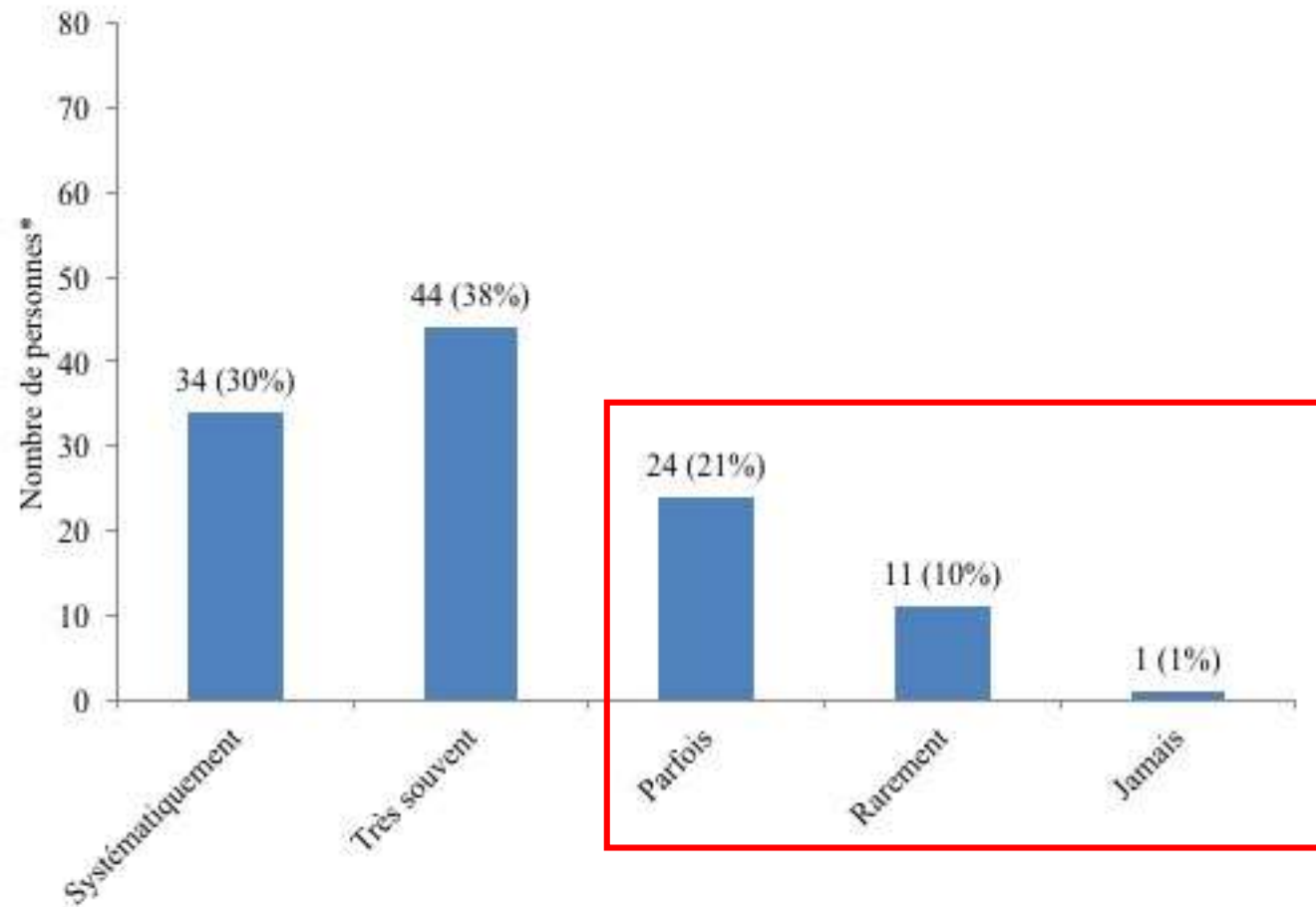
UMR CNRS Chrono-Environnement

Les 2^{ème} rencontres de la toux, Toulouse 8 et 9 Décembre 2017

Devant une toux chronique avec une RT normale, vous demandez : - une TDM thoracique



Devant une toux chronique avec une RT normale, vous demandez : - une TDM thoracique

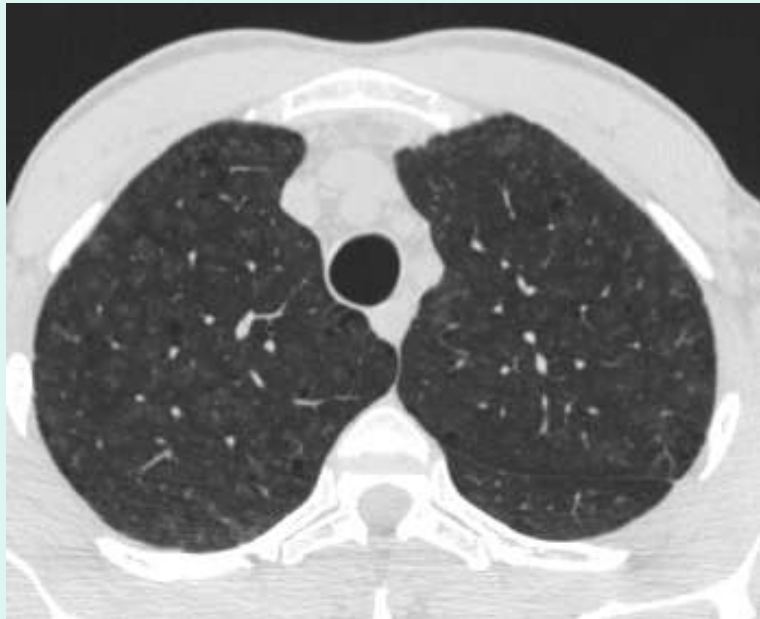


Toux qui traîne depuis plus de 8 semaines

• **Advances in mechanisms and management of chronic cough: The Ninth London International Cough Symposium 2016.** Chung KF Pulm Pharmacol Ther 2017

Causes de la toux chronique :

interrogatoire, examen clinique et RT normale
éliminent le tabagisme et une cause
médicamenteuse (ie, sartan, sitagliptine)



- Chronic cough and a normal chest X-ray ; a simple systematic approach to exclude common causes before referral to secondary care : a retrospective cohort study
Turner RD, Bothamley GH. NPJ Prim Care Respir Med. 2016
- Causes of Chronic Cough in Non-smoking Patients.
Dabrowska M Adv Exp Med Biol 2015

Causes de la toux chronique :

60 %

Asthme (14-43%)

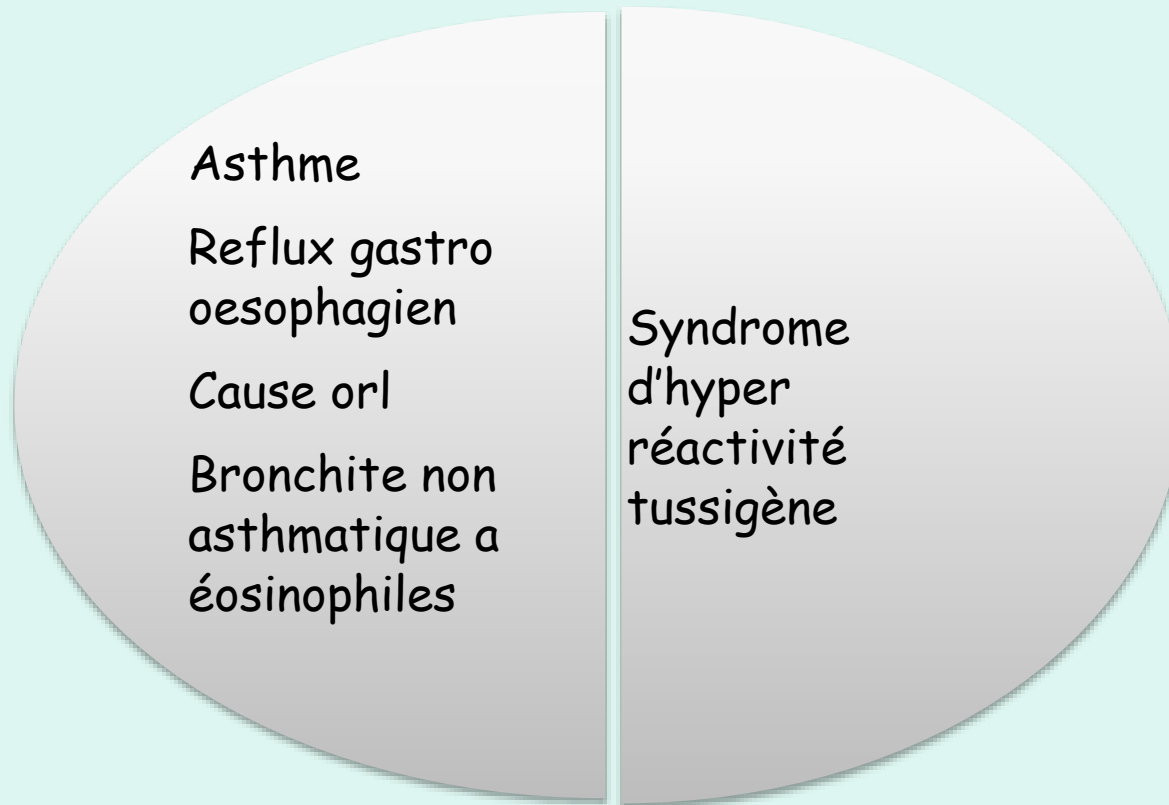
Reflux gastro oesophagien (10-40%)

Cause orl (38-87%)

Bronchite non asthmatique a
éosinophiles


Causes de la toux chronique :

60 %




30%

Causes de la toux chronique :



Causes de la toux chronique :



Parfois associées .

Evaluation and treatment of
chronic cough
Terasaki med clin n am
2014

Dans 10% des cas : cause

- soit vue sur la Rt initiale

- soit vue en TDM

nombreuses étiologies..

Liste non close des causes vues en tdm

- Bronchectasies ++
- Bronchiolite
- Cancer, dyspnée
- Inhalation chronique
- Œdème interstitiel
- Corps étranger
- PID
- Tuberculose
- Malformations vasculaires
- Diverticule de Zenker
- Fistule trachéo - oesophagienne
- Fibrome pleural
- Infection latente
- Atteinte diaphragmatique , péricardique
- CDEVA
- Pathologie médiastinale
(congénitale , acquise)

- Double incomplete aortic arch and Kommerell's diverticulum as a cause of chronic cough
Sierra-galan arch cardiol mex 2015
- Chronic cough: a herald symptom of thoracic aneurysm in a patient with a bicuspid aortic valve
Miller. Bmj 2014
- Solitary fibrous tumor as a cause of chronic cough
Kyung hwa asian cardiovascular and thoracic annals 2014
- An undiagnosed cause of chronic cough
Malvi J Fam Med Prim Care 2015
- Diffuse idiopathic pulmonary neuroendocrine cell hyperplasia (DIPNECH) in a 67 year old patient with chronic coughing
Pizzaro dysch med wochenschr 2014
- A Rare Case of Isolated chronic cough caused by Pulmonary Lymphangitic Carcinomatosis as a Primary Manifestation of Rectum Carcinoma.

Okayama M Intern Med. 2018 May 18

Pourquoi le scanner systématique ?

- RT:
 - trop grande richesse en renseignements
 - valeur prédictive négative faible
 - variabilité inter observateur
- TDM :
 - C'est le Gold standard de l'imagerie
 - Images trop petites ,cachées ou trop peu denses

Computed tomography of the thorax and standard radiographic evaluation of the chest: a comparative study

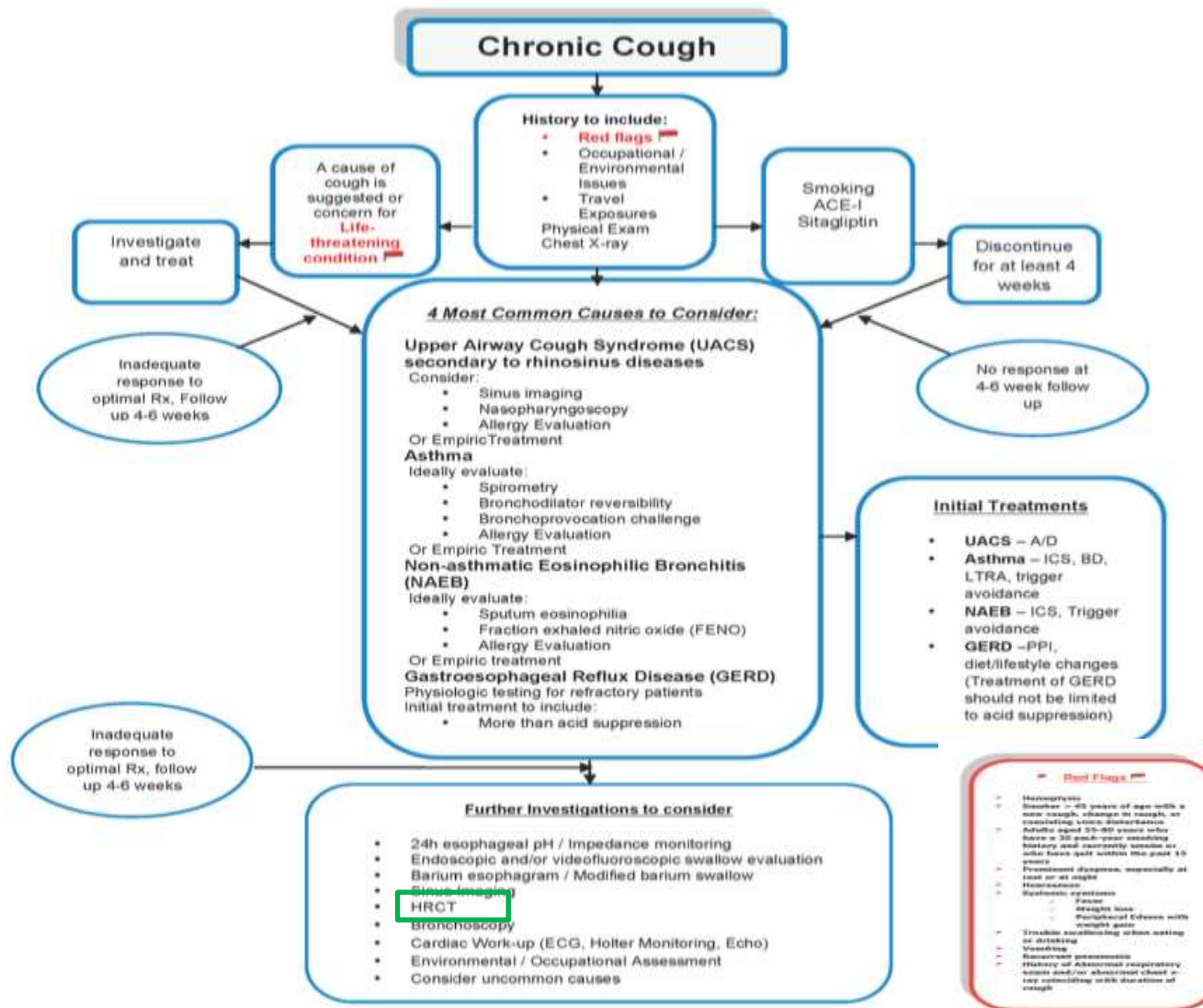
McLoud T. J Comput Assist Tomogr 1979

Is a normal chest radiograph sufficient to exclude pulmonary abnormalities potentially associated with chronic cough?

Trabua O. Adv Respir Med. 2018

- RT bien souvent réalisée ; si anomalie TDM systématique
- RT normale et TT d'épreuve négatifs : indication de TDM systématique (HR insp et exp++ sans ipc)

evidence-based evaluation and management of chronic cough
A. Achilleos med clin n am 2016

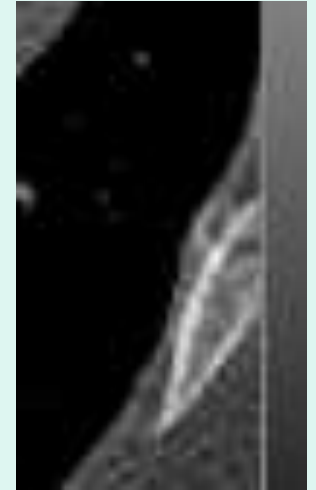


Classification of cough and management algorithms

Irwin RS, French CL, Chang AB, Altman KW; CHEST Expert Cough Panel Group.

Chest. 2017

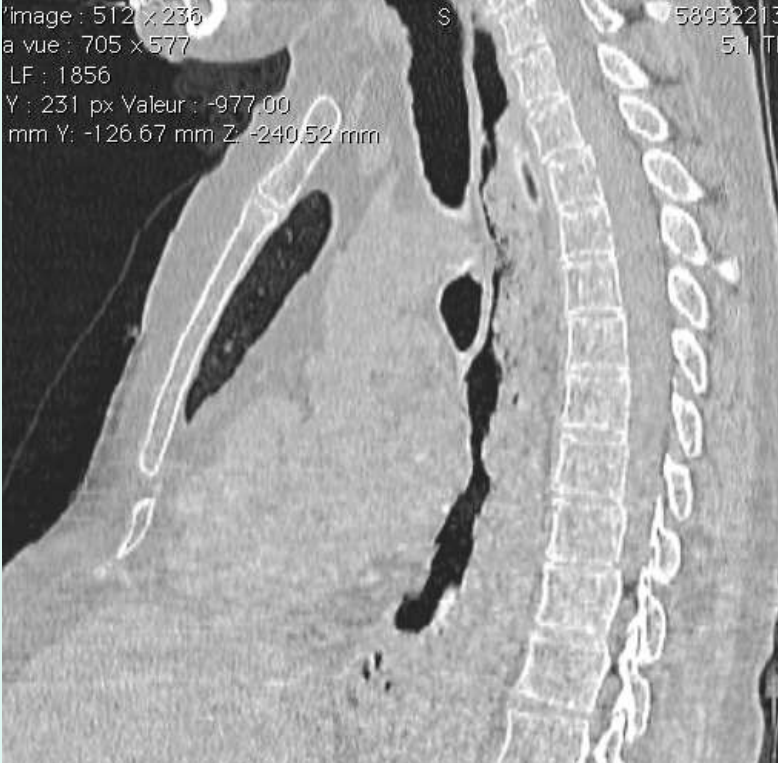- Complications de la toux:
fracture costale



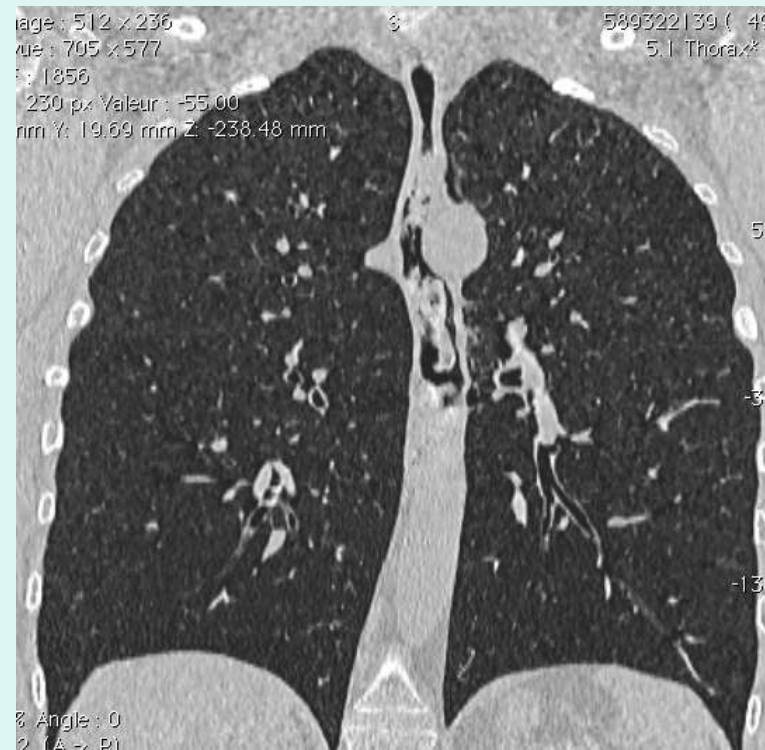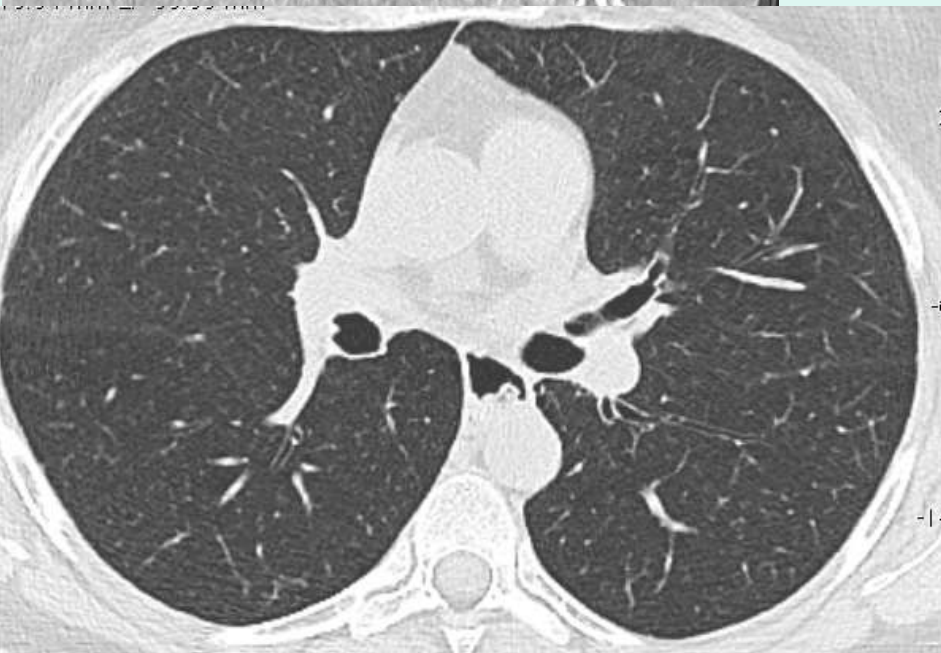
- Signes indirects:

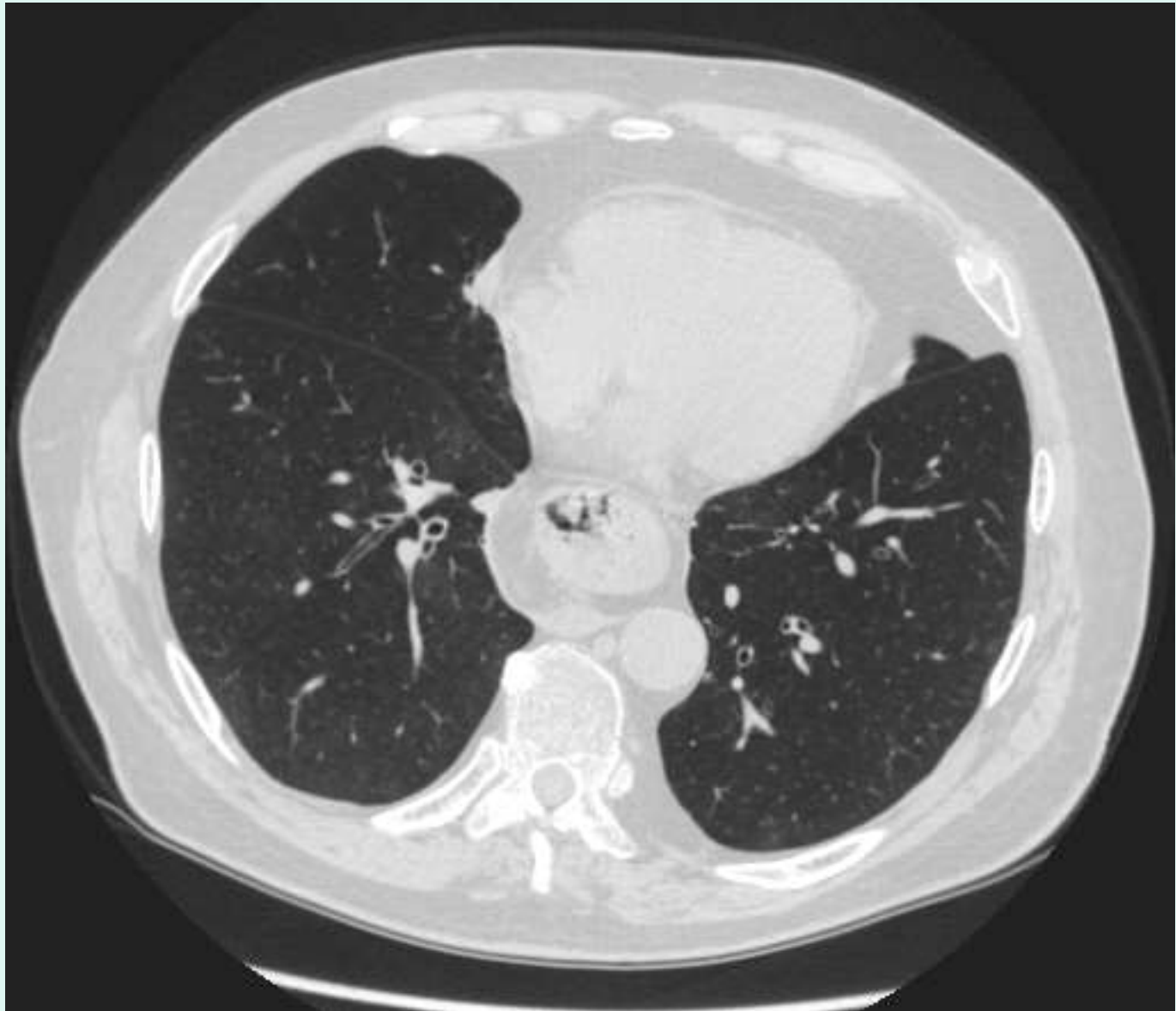Hernie hiatale , œsophage plein , signes de bronchopathie (mosaïque , piégeage , épaissement pariétal bronchique)

- Pathologie en cause :



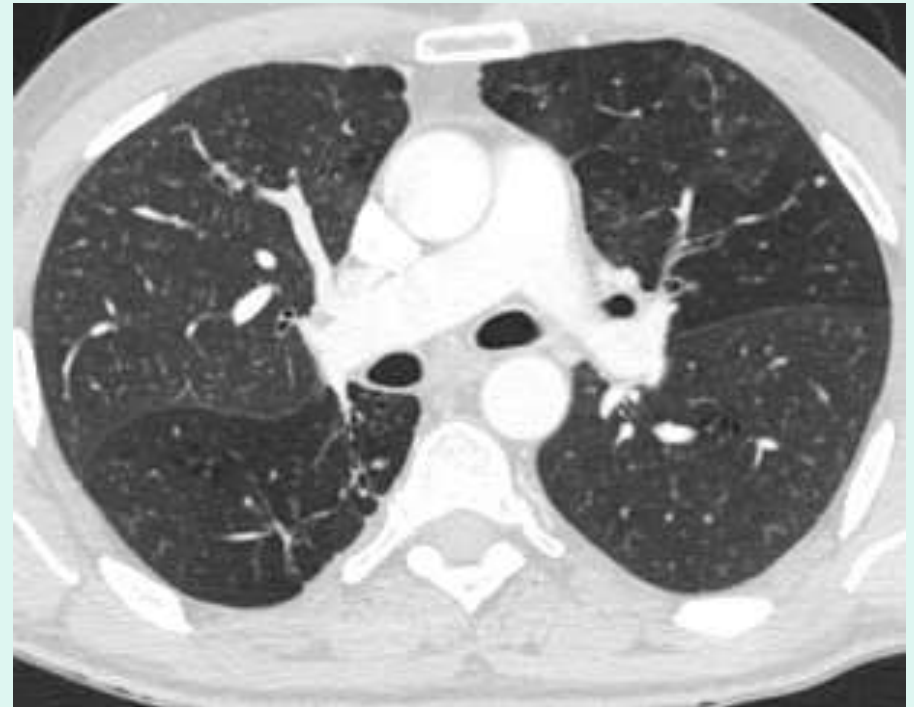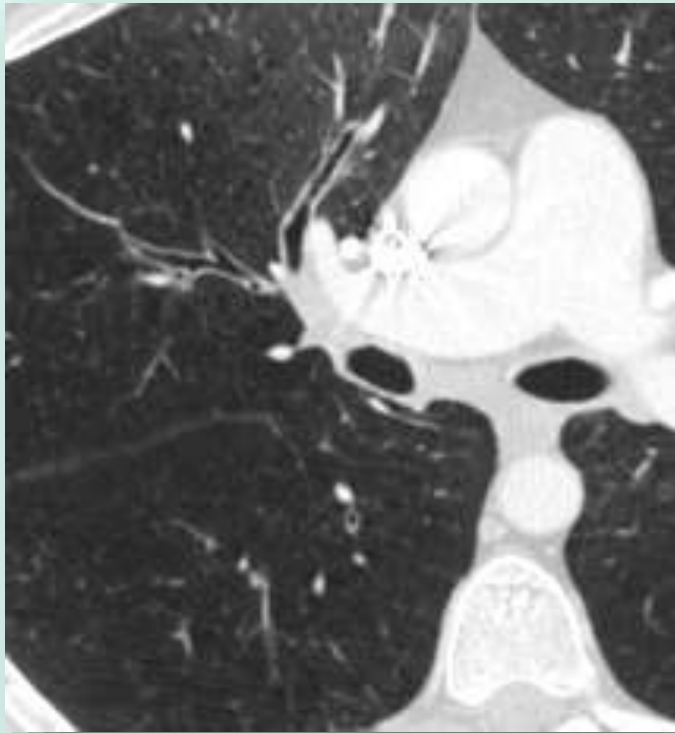
Œsophage plein





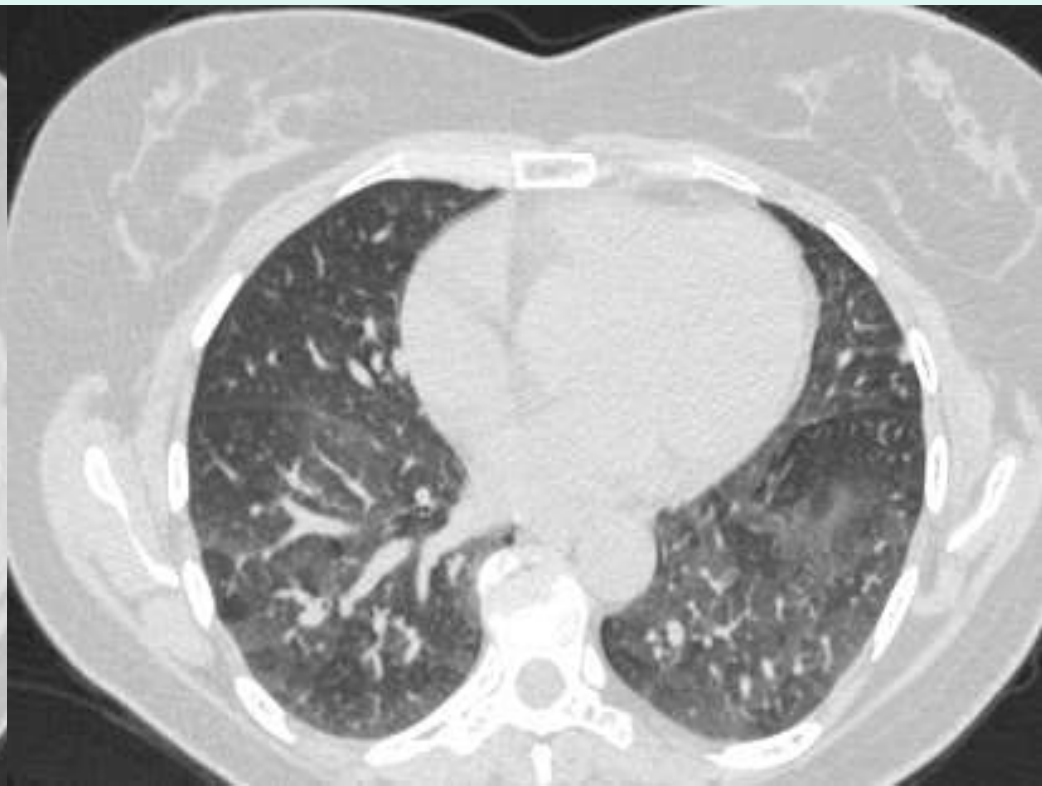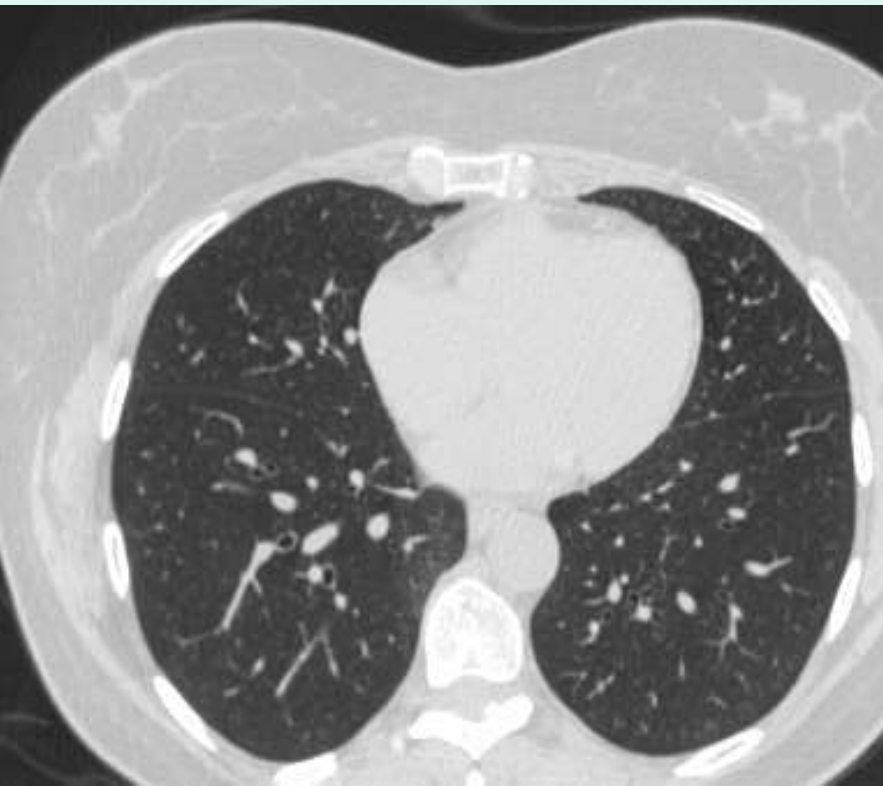Épaississement pariétal

poumon en mosaïque

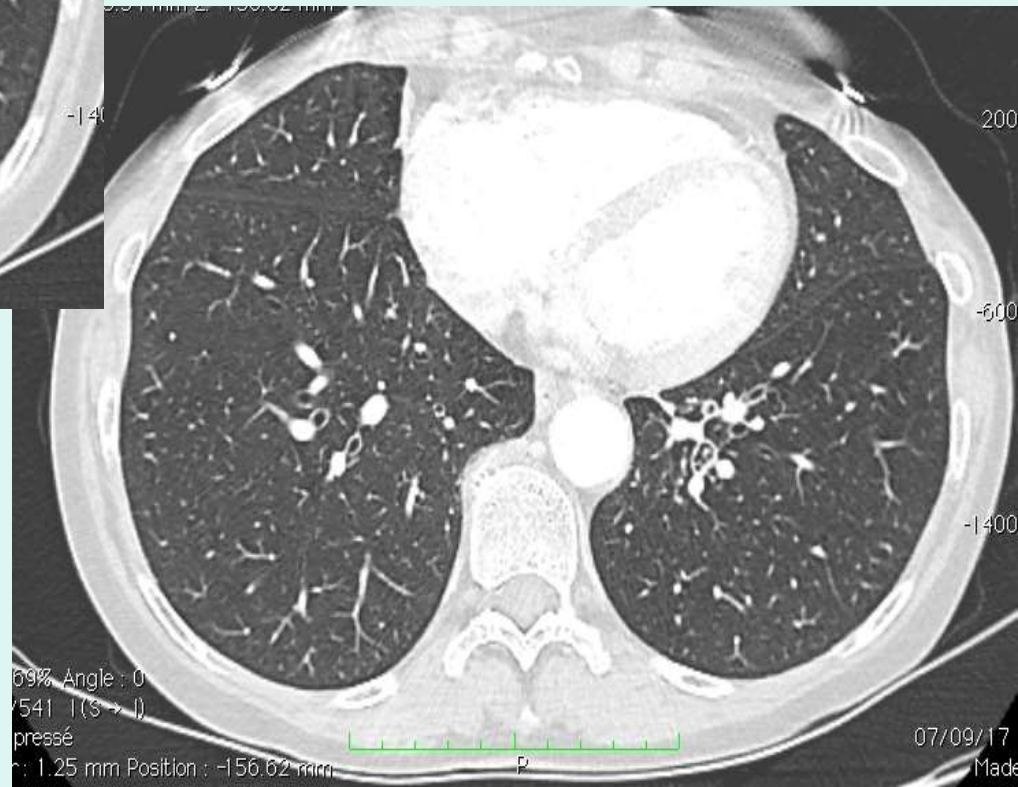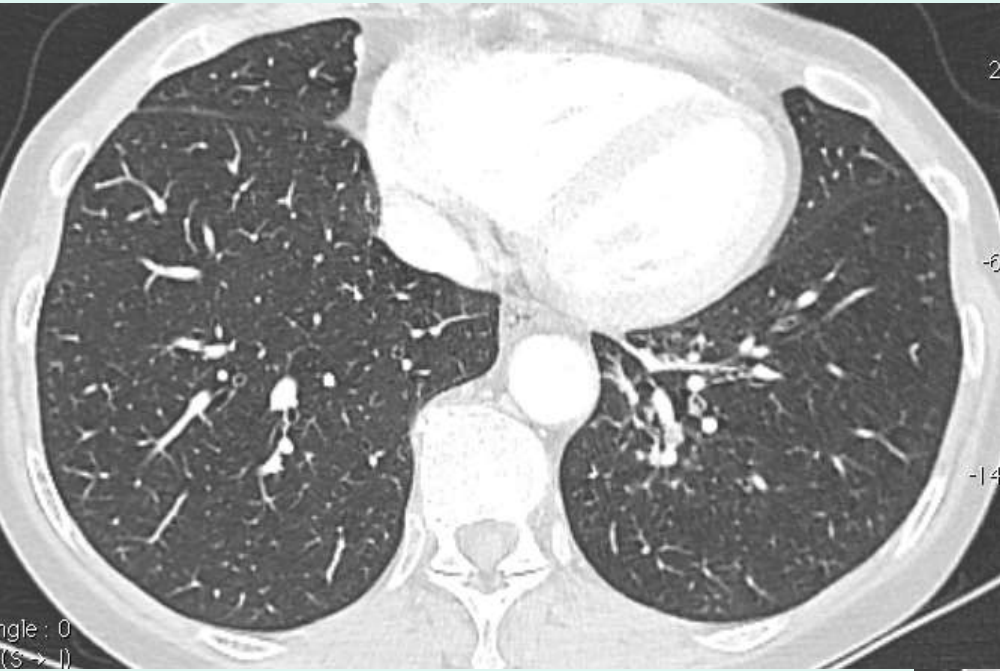


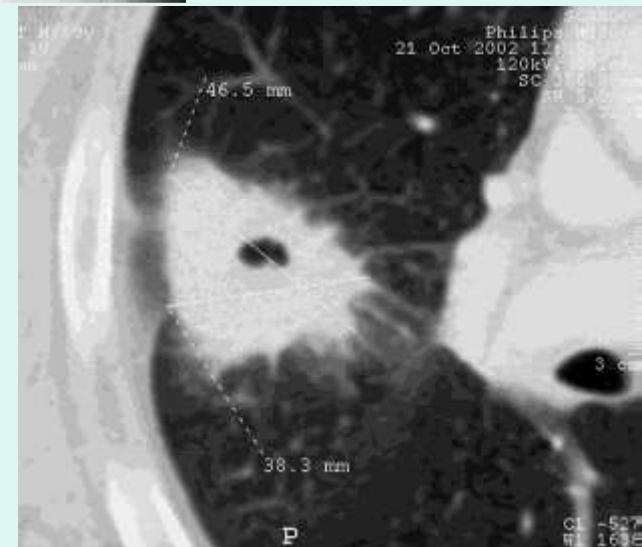
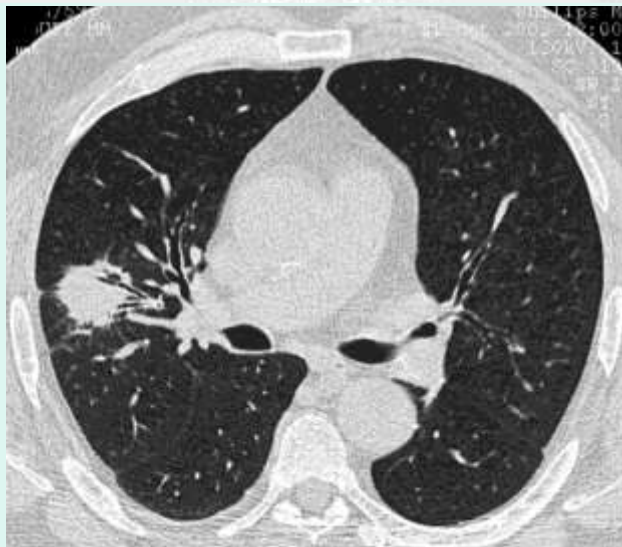
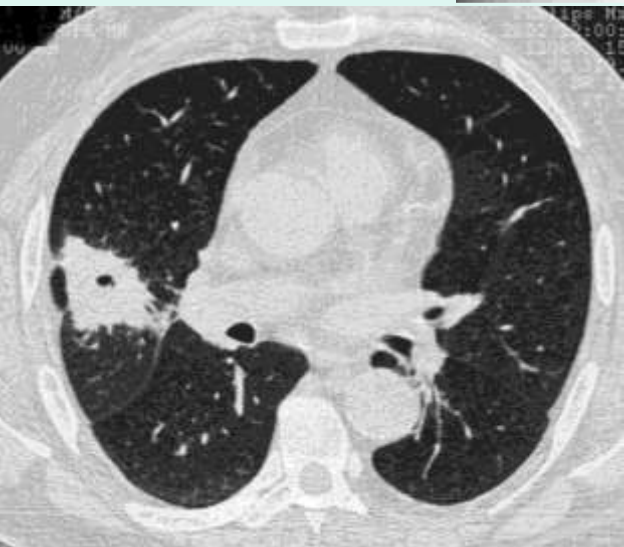
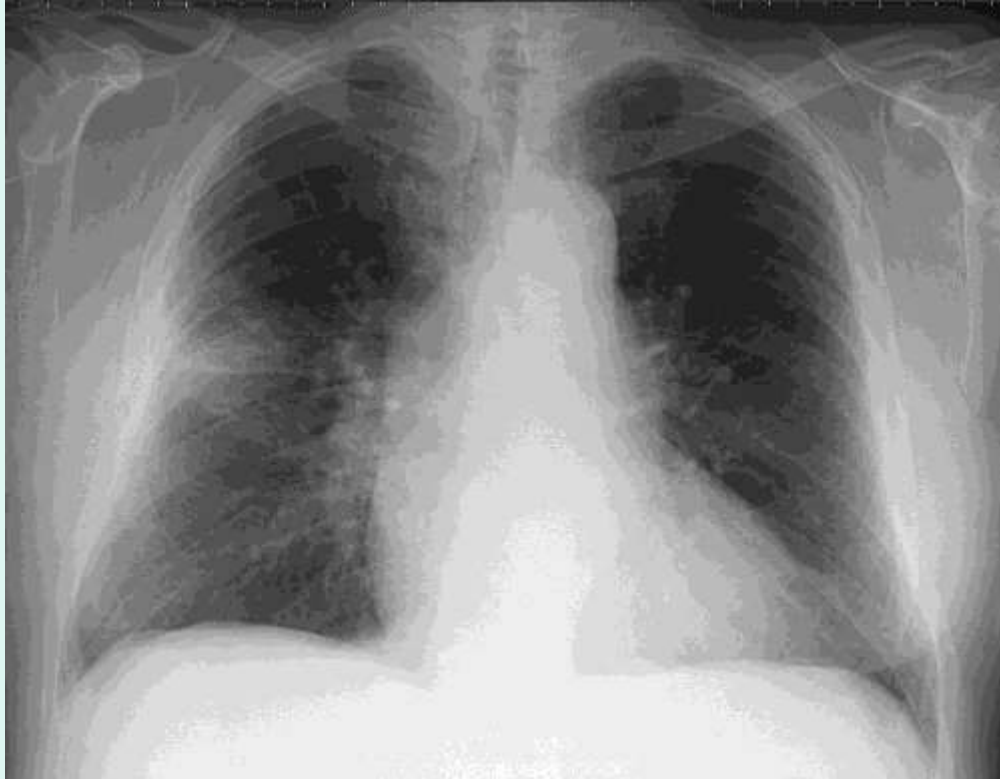Airway wall thickening in patients with cough variant asthma and nonasthmatic chronic cough. Matsumoto chest 2007

piégeage

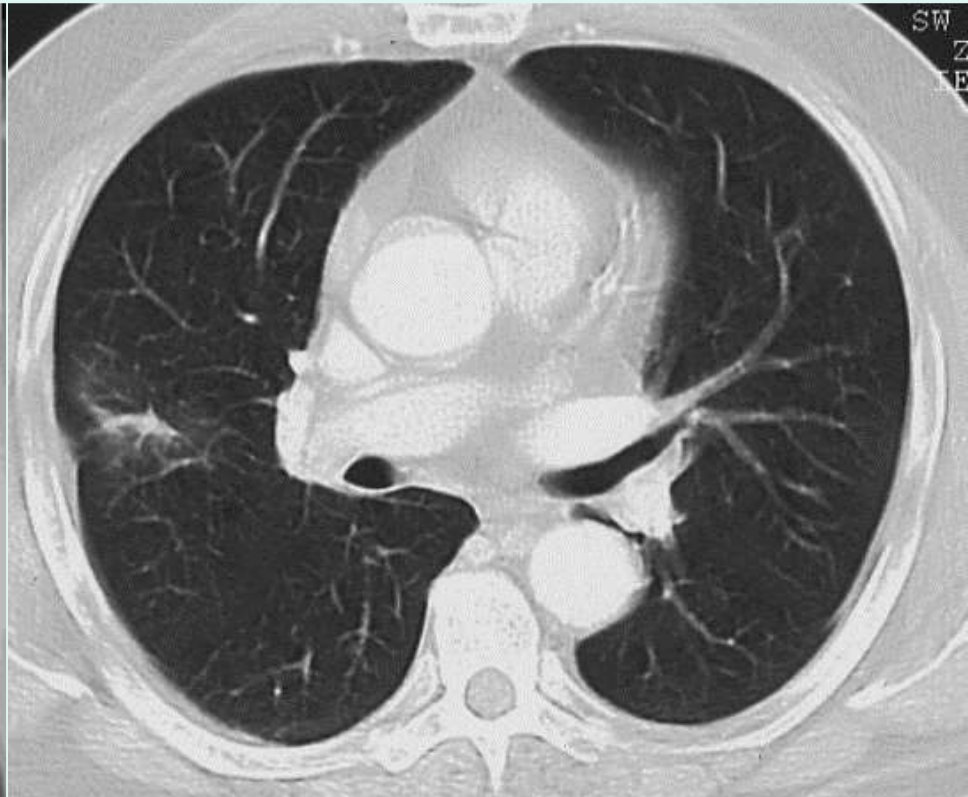
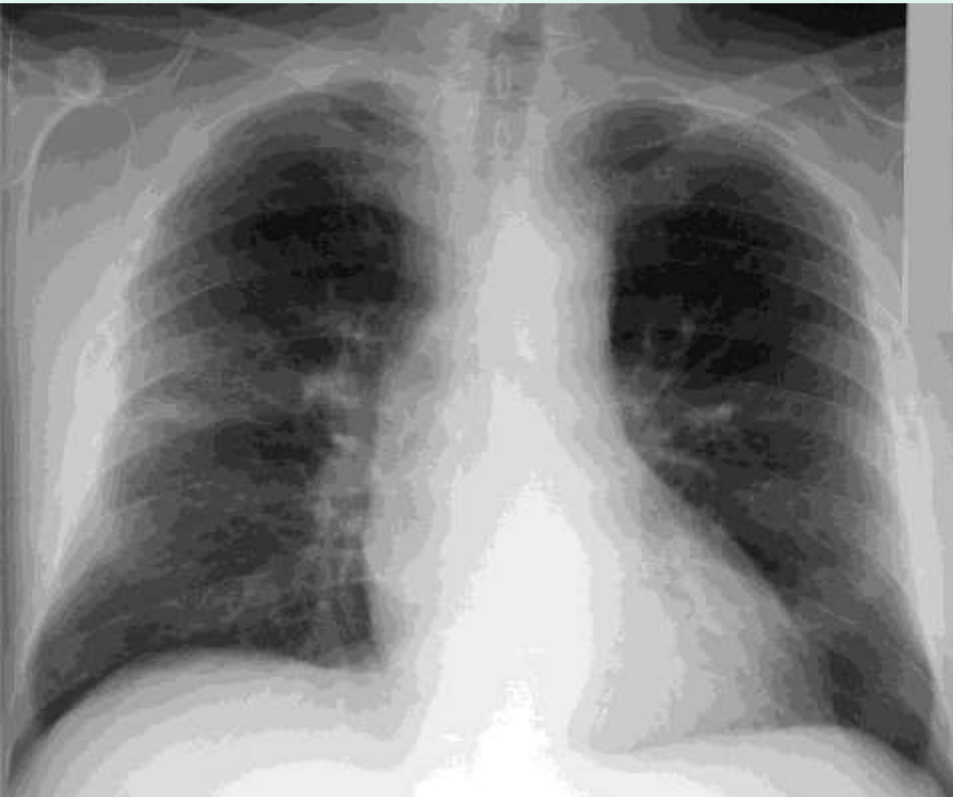


Encombrement bronchique



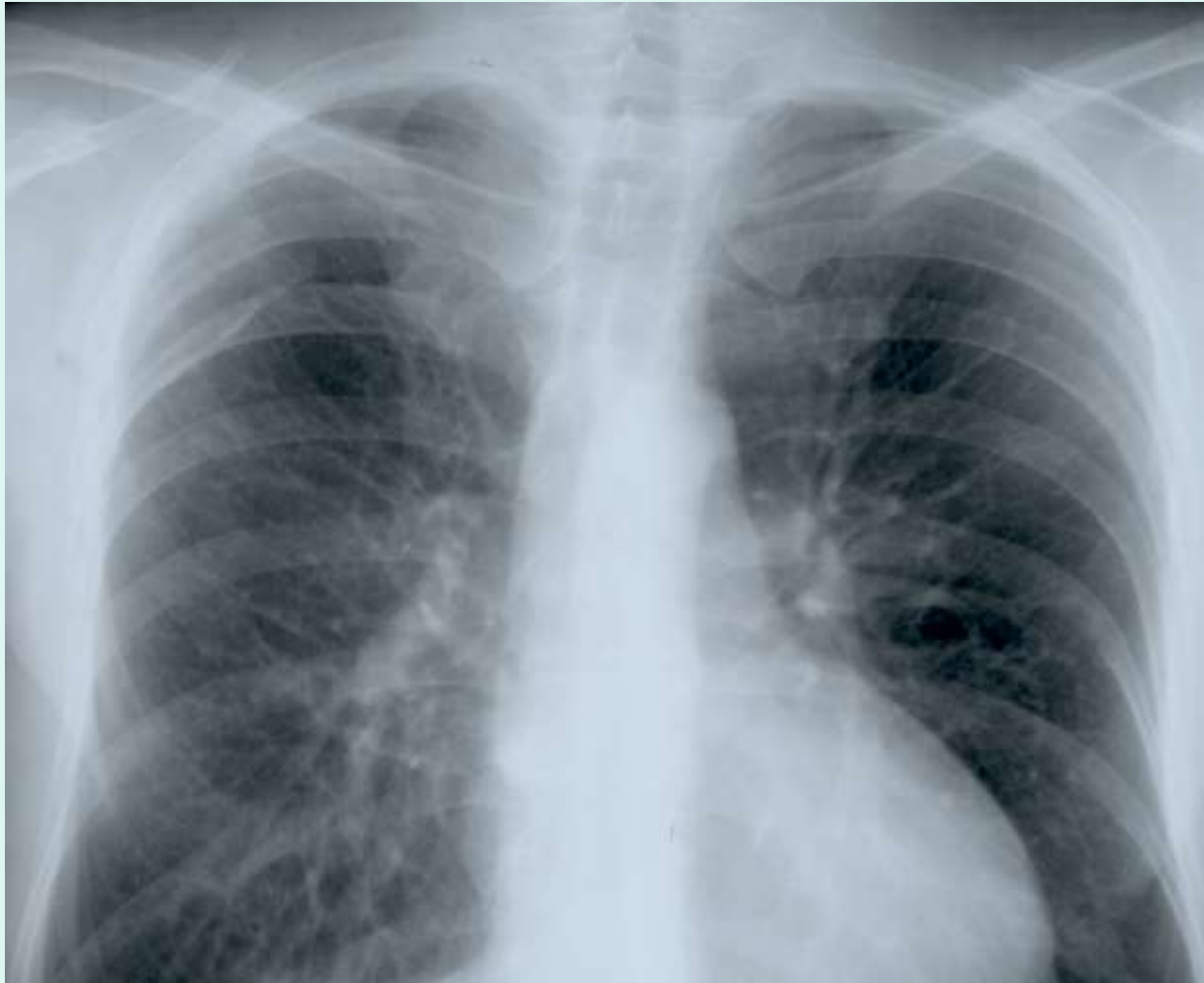

Toux depuis 5 mois

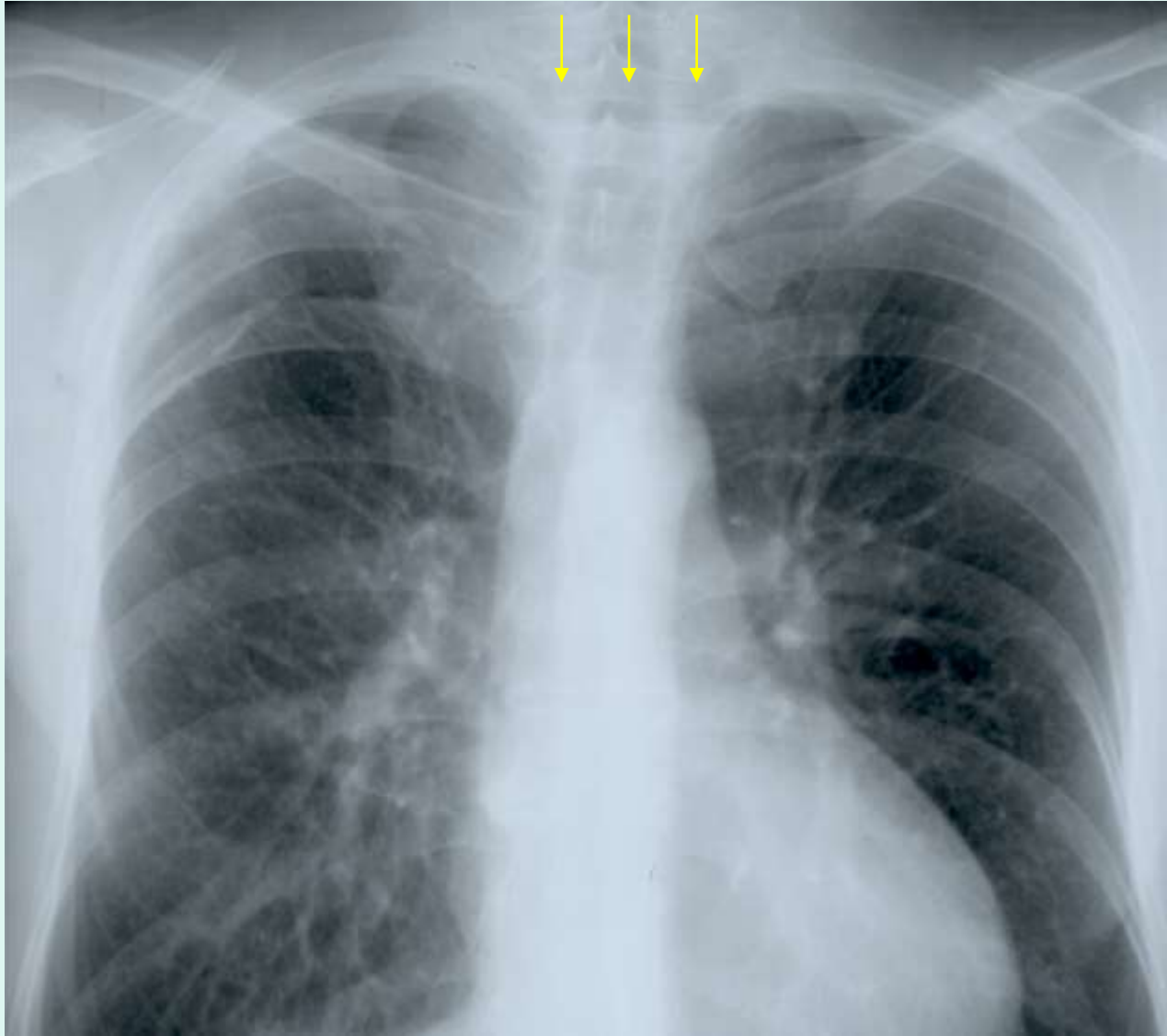

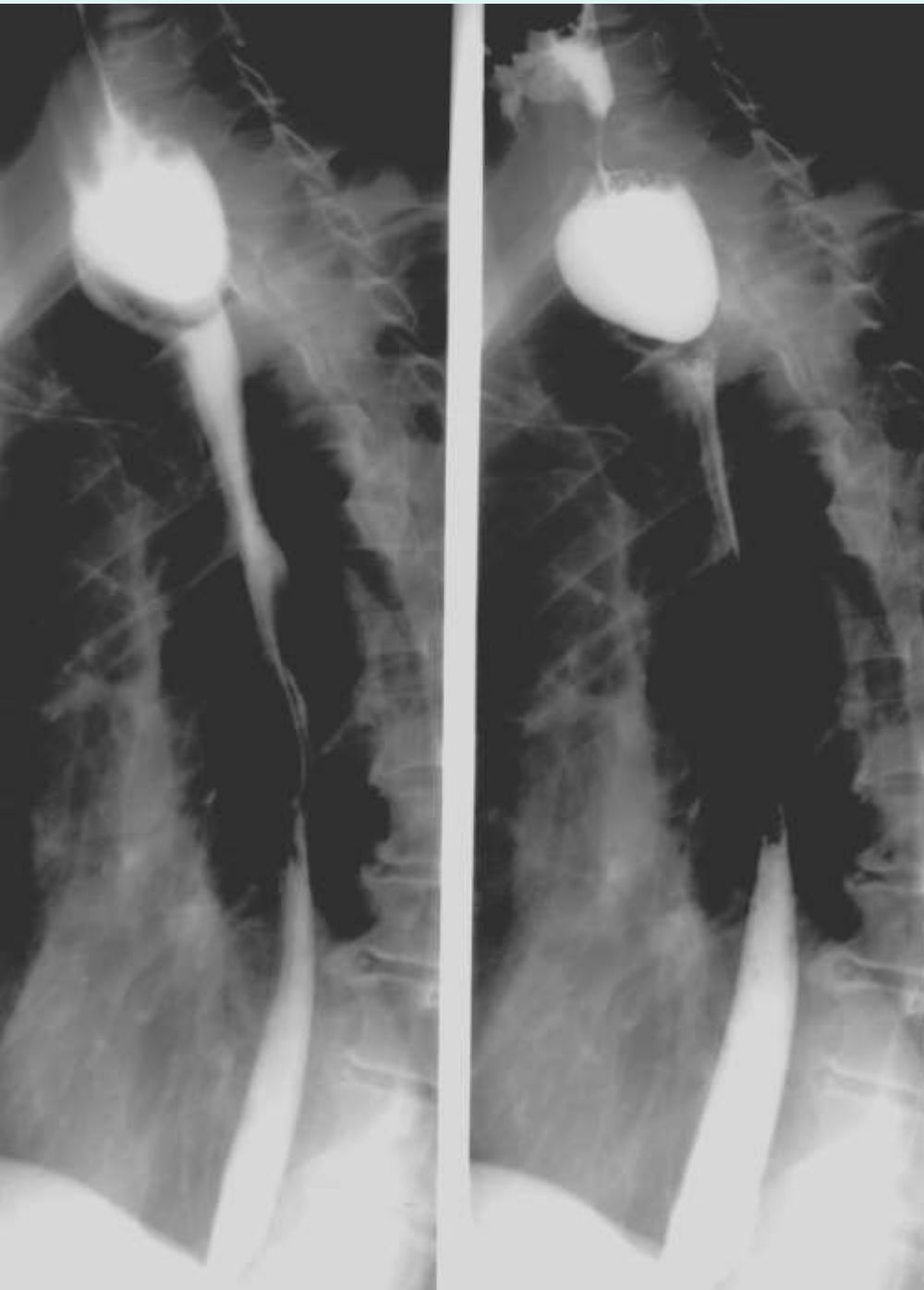
1 mois après
Diagnostic = Pneumonie chronique

Toux depuis plusieurs années



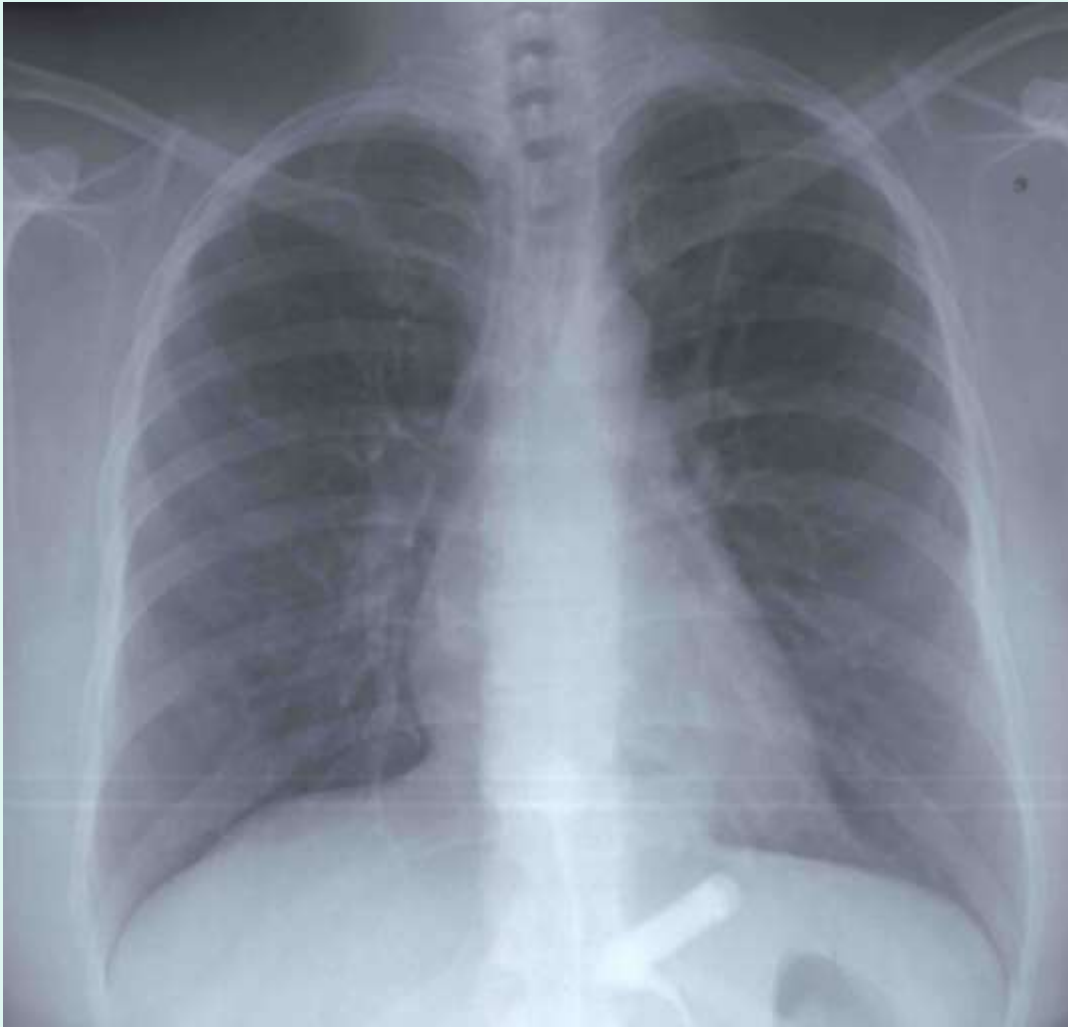Niveau hydro-aérique à la partie supérieure du thorax.

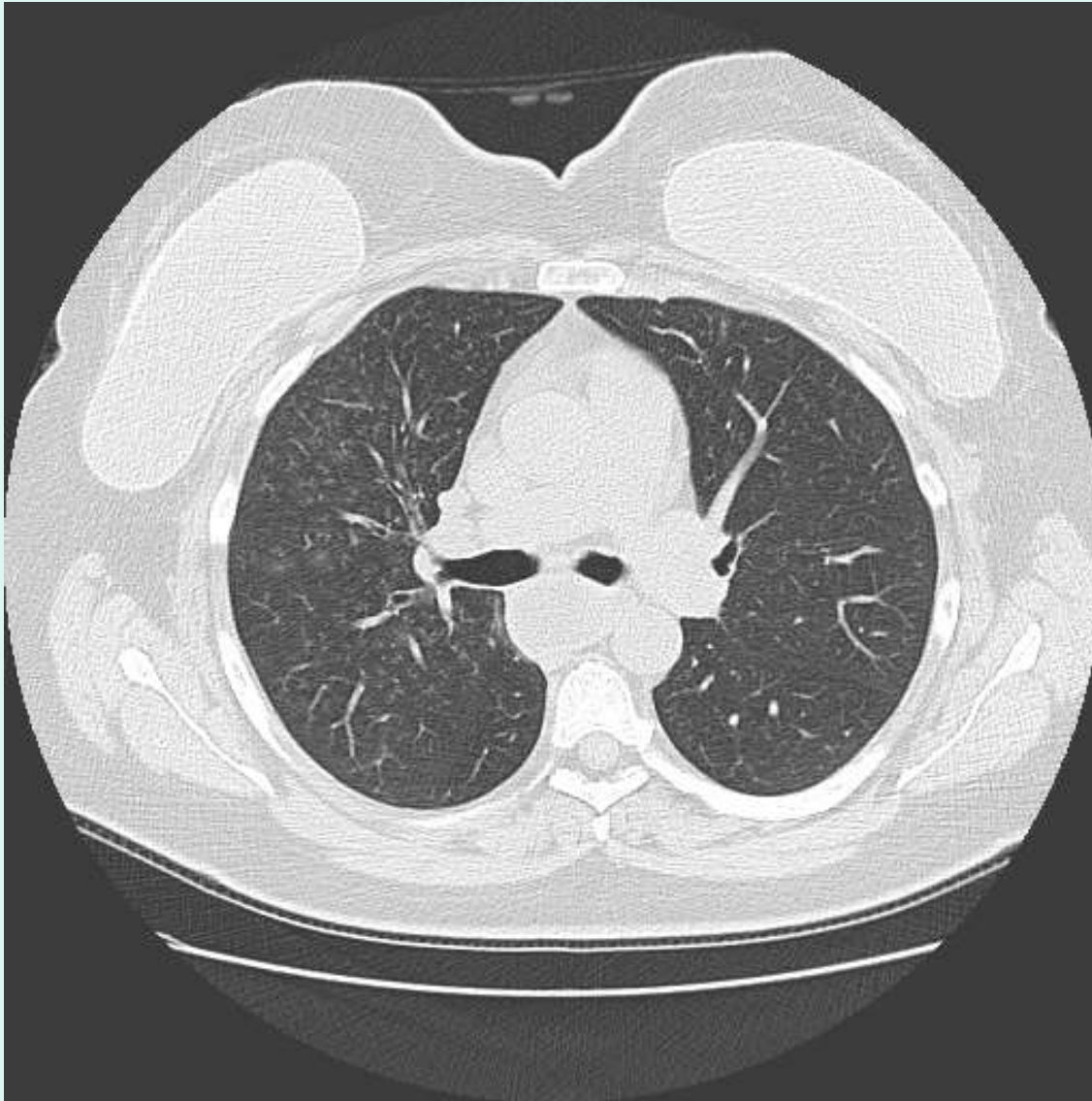




Diverticule de Zencker.

Toux depuis 2 mois

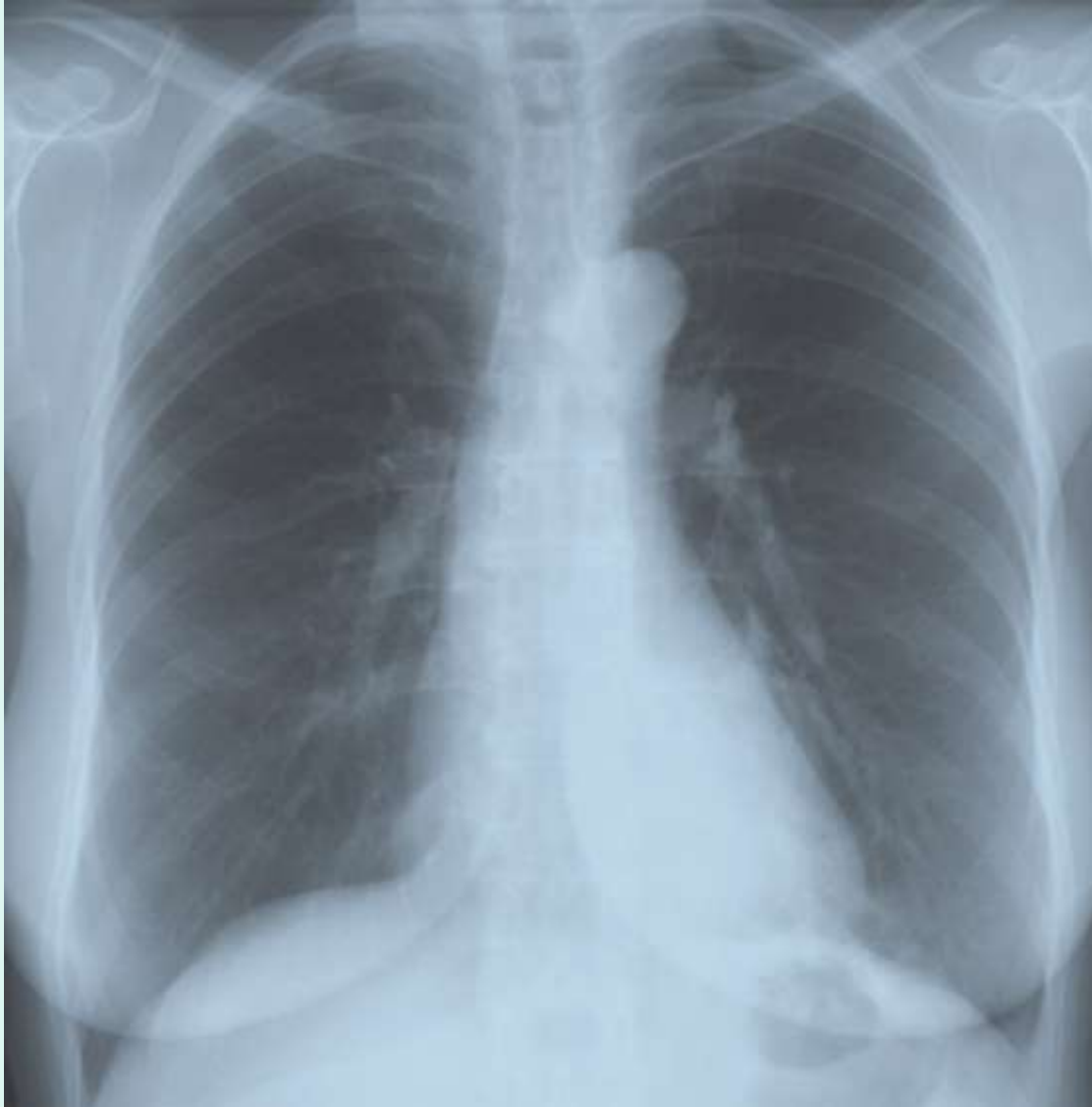

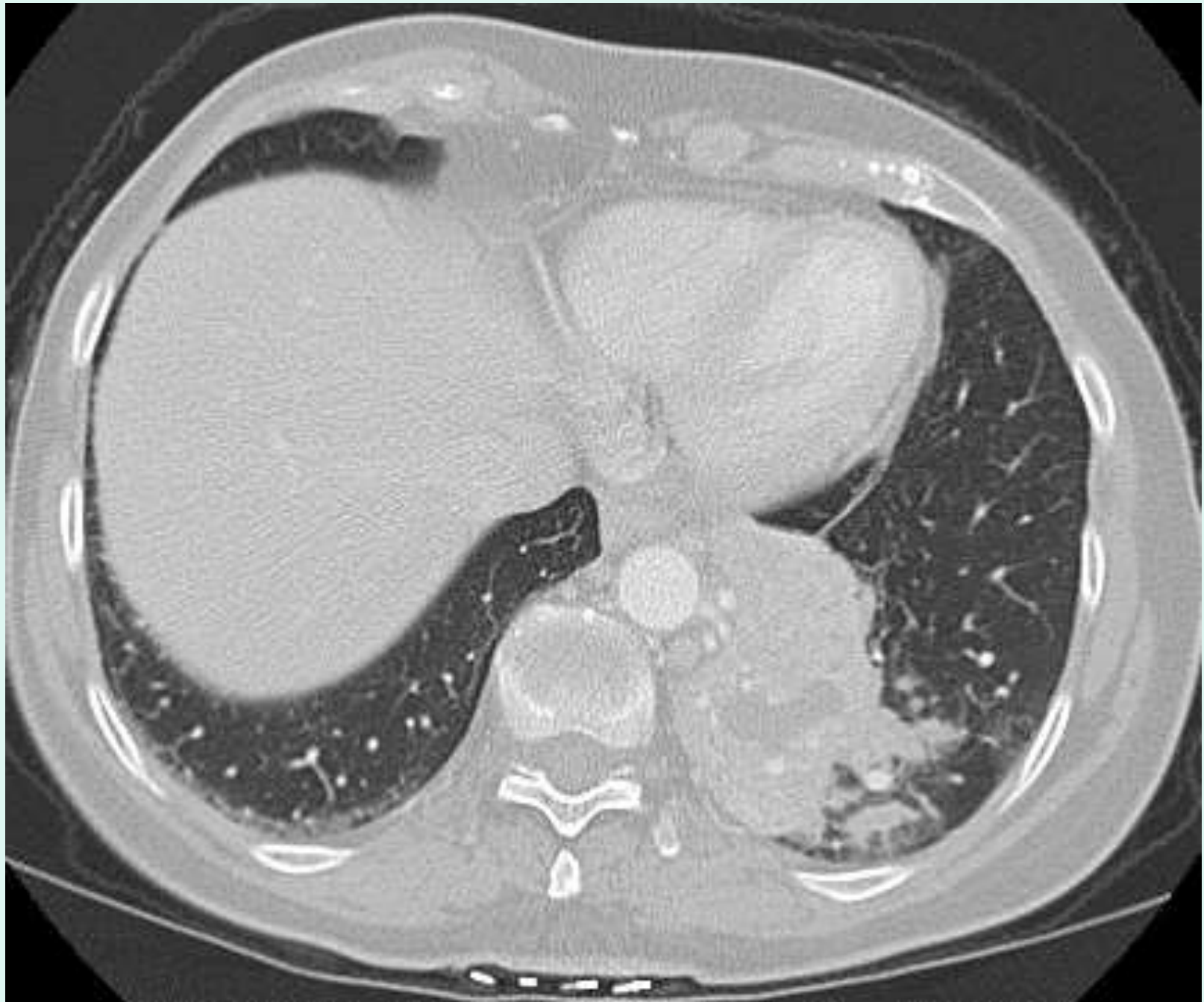


Chronic pulmonary microaspiration: high-resolution computed tomographic findings in 13 patients.

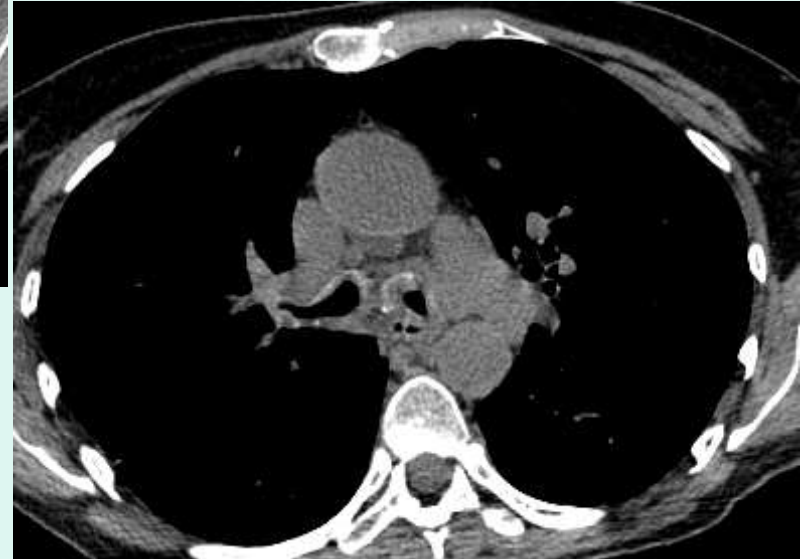
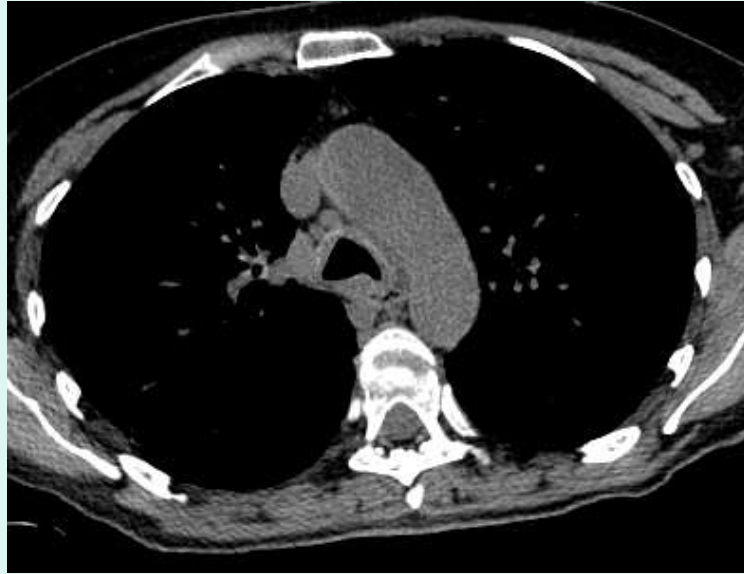
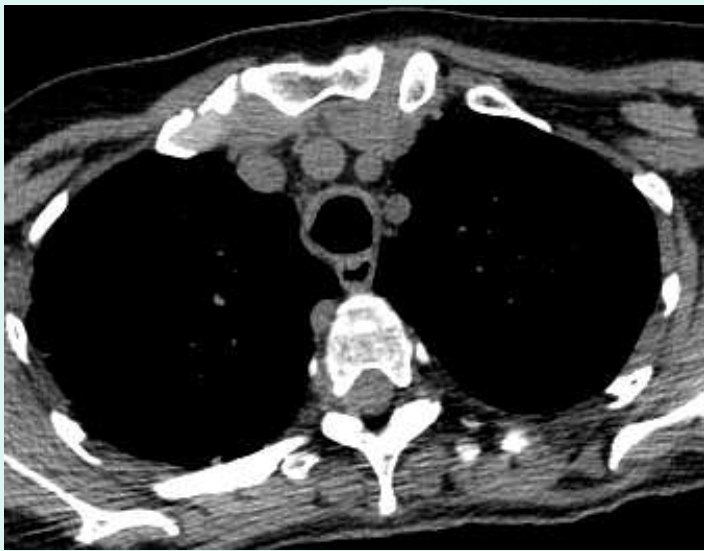Pereira-silva JL .
J Thoracic Imaging. 2014

Toux trainante





Amylose trachéobronchique

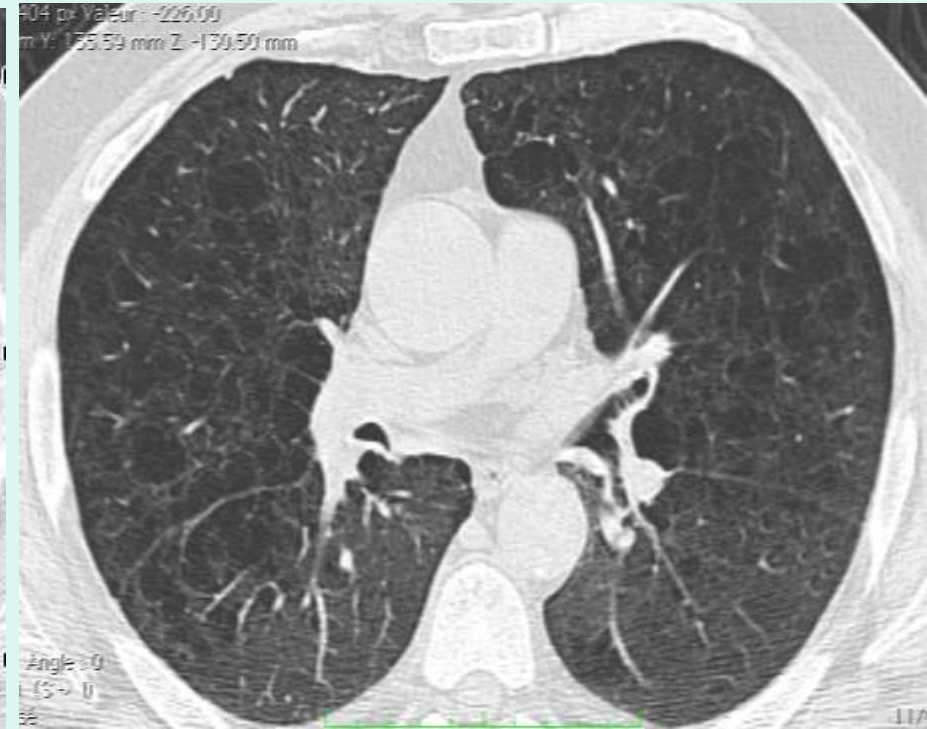
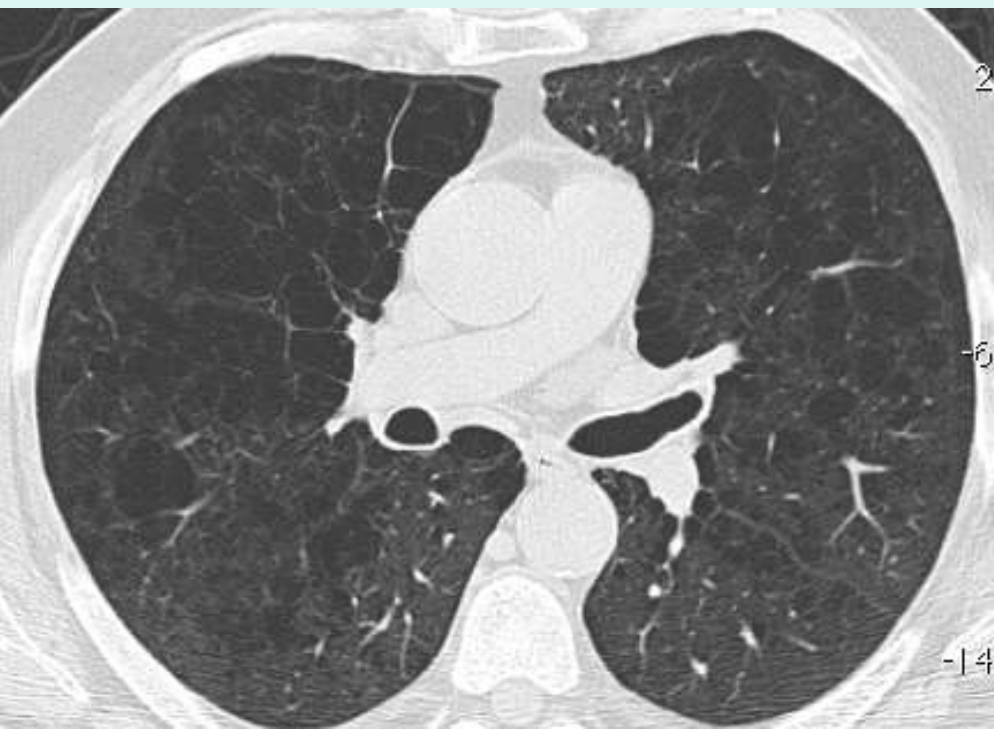
Collapsus dynamique excessif des voies aériennes :

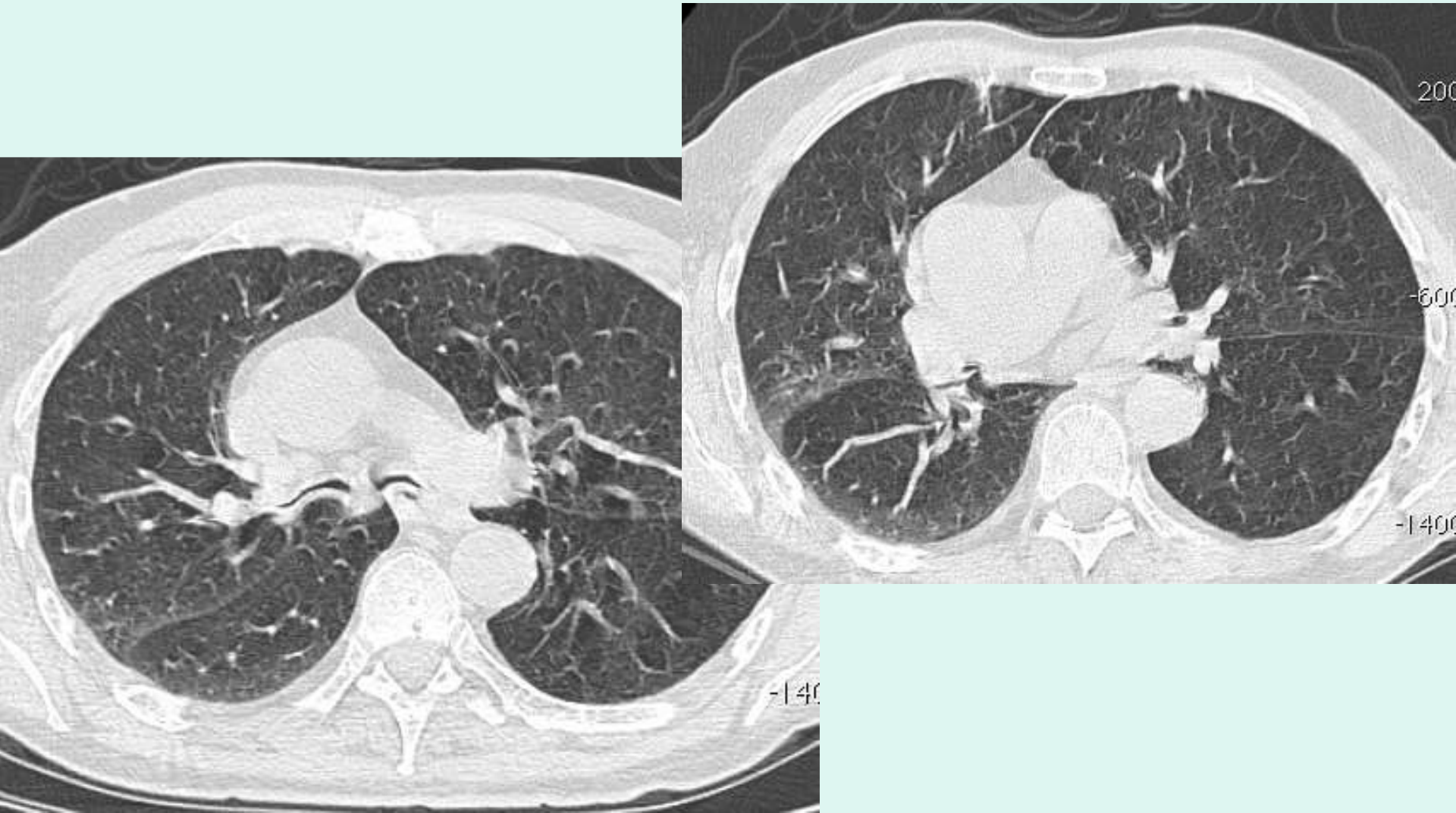bombement du mur postérieur de la trachée $\geq 50\%$ du calibre

JH. FEIST CHEST 1975

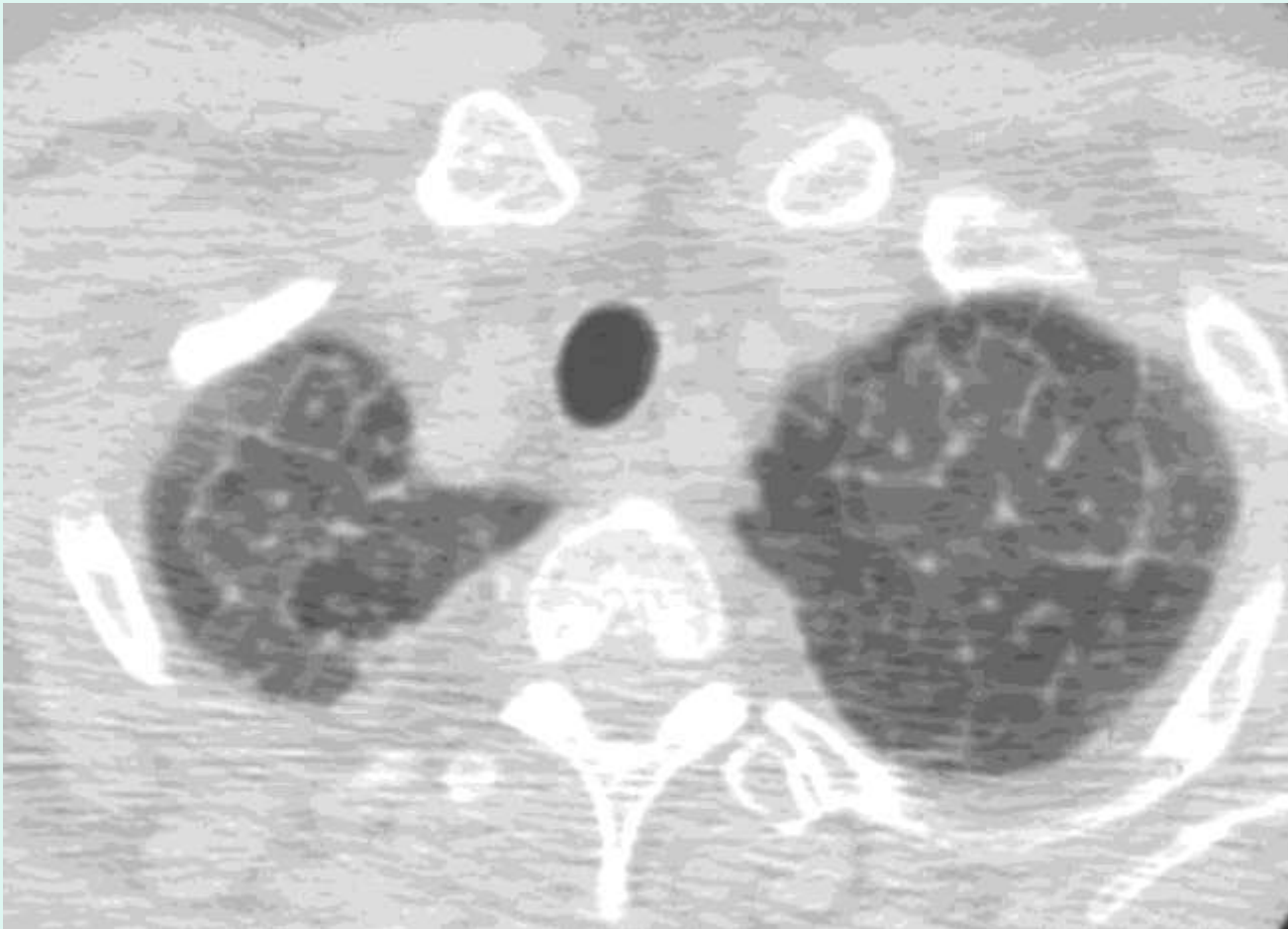
SD.MURGU RESPIROLOGY 2006



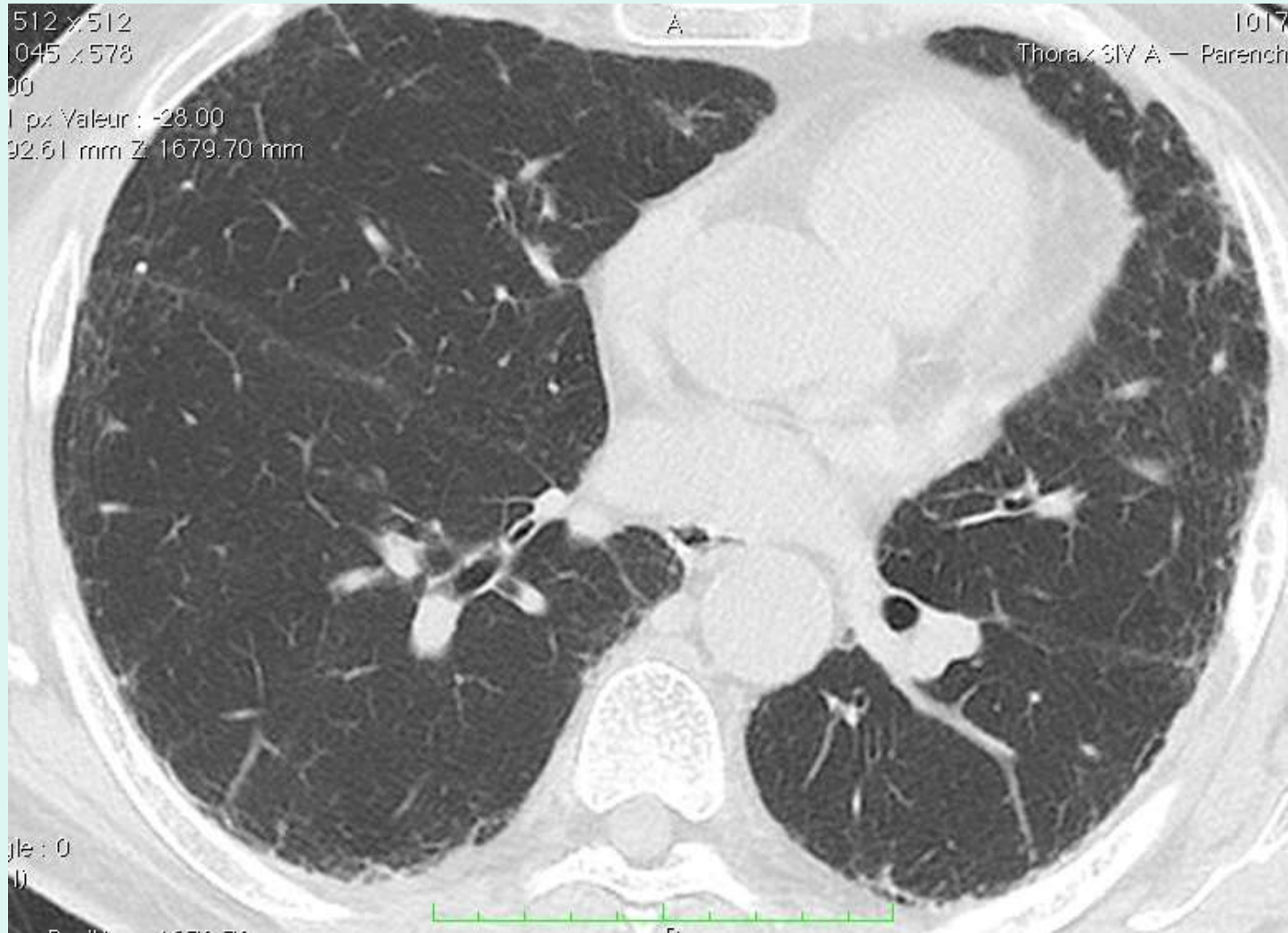Forme majeure du CDEVA



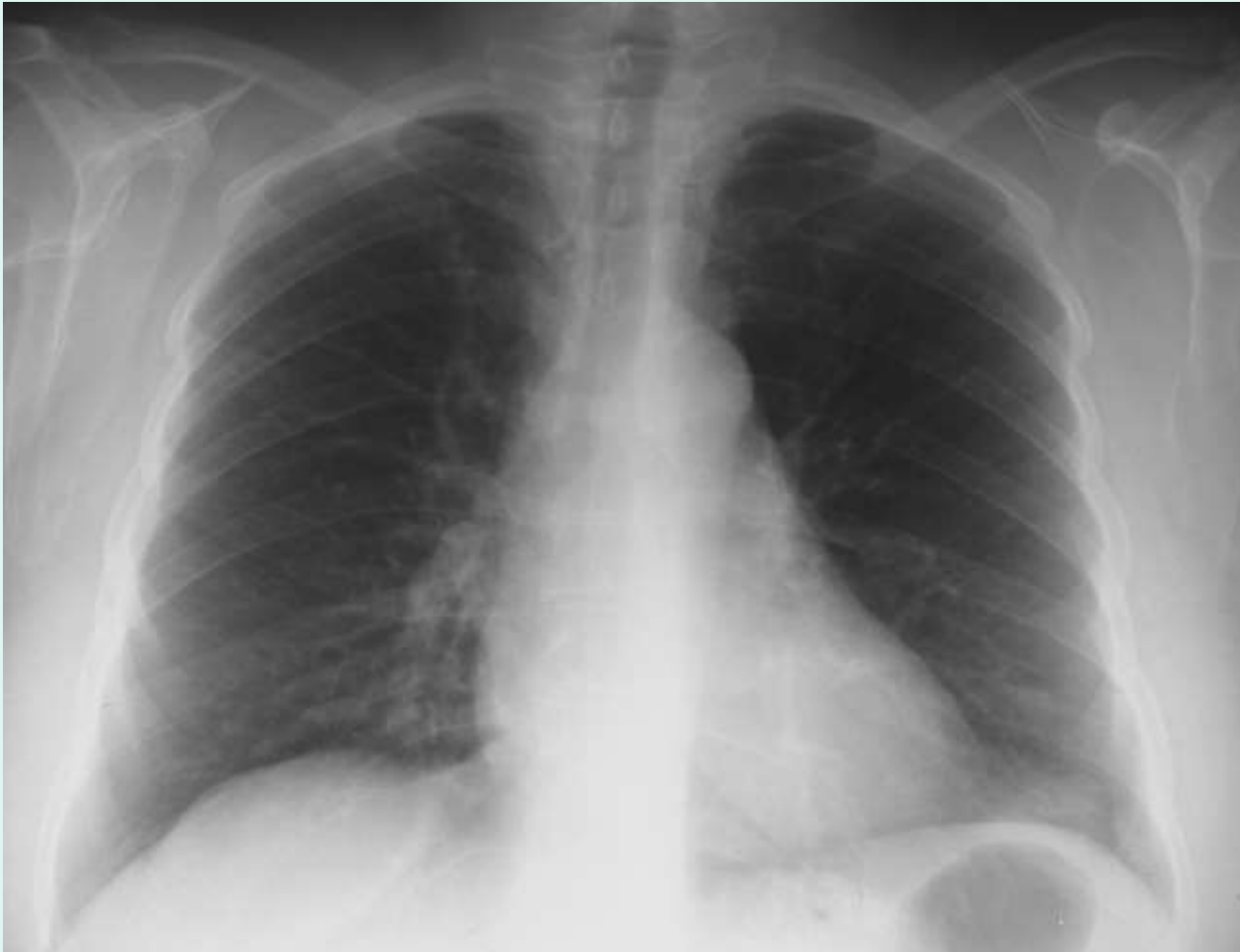Aspect d'hypertension veineuse chez un tousseur chronique

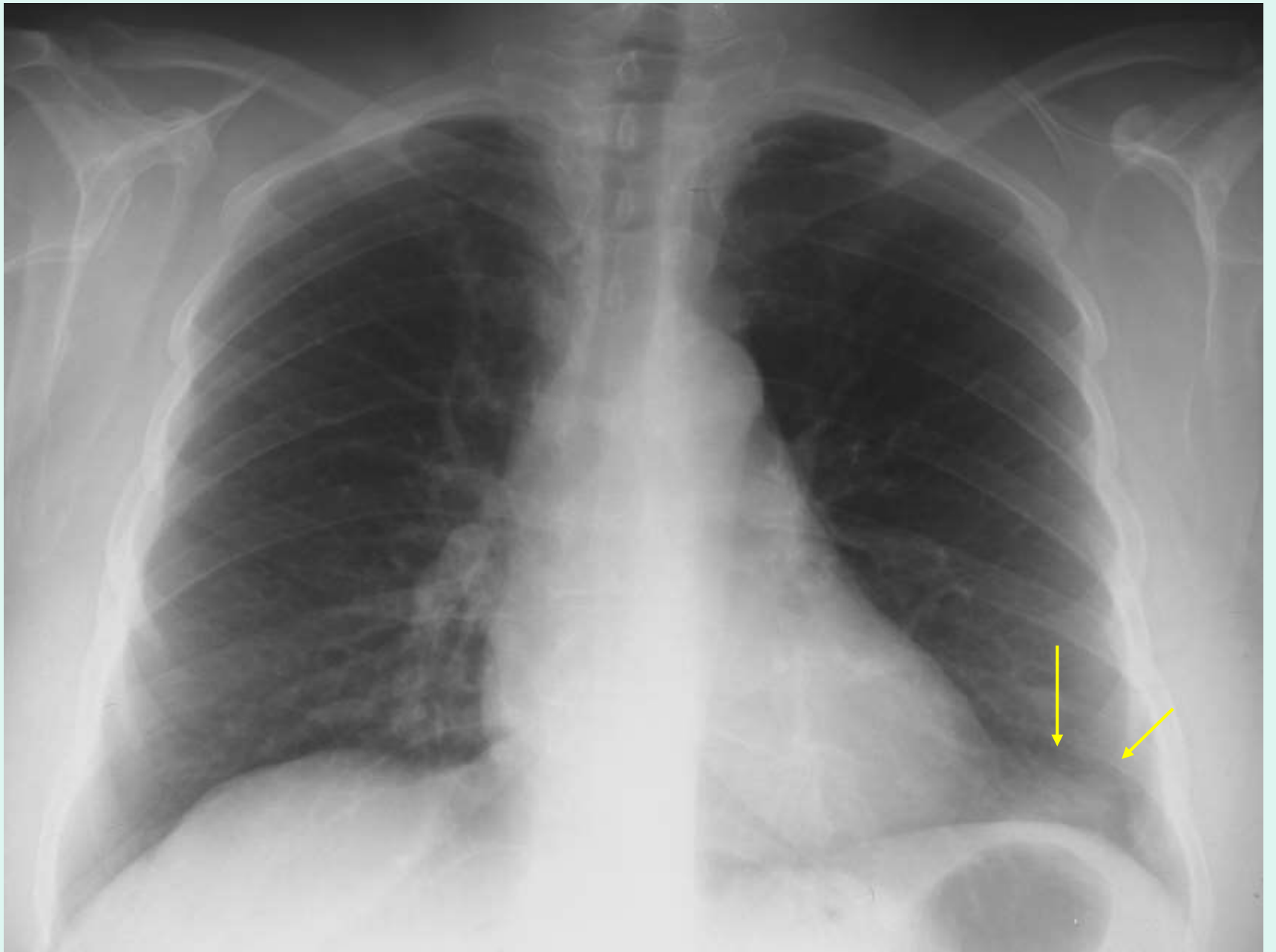


Fpi confirmée par biopsie chirurgicale

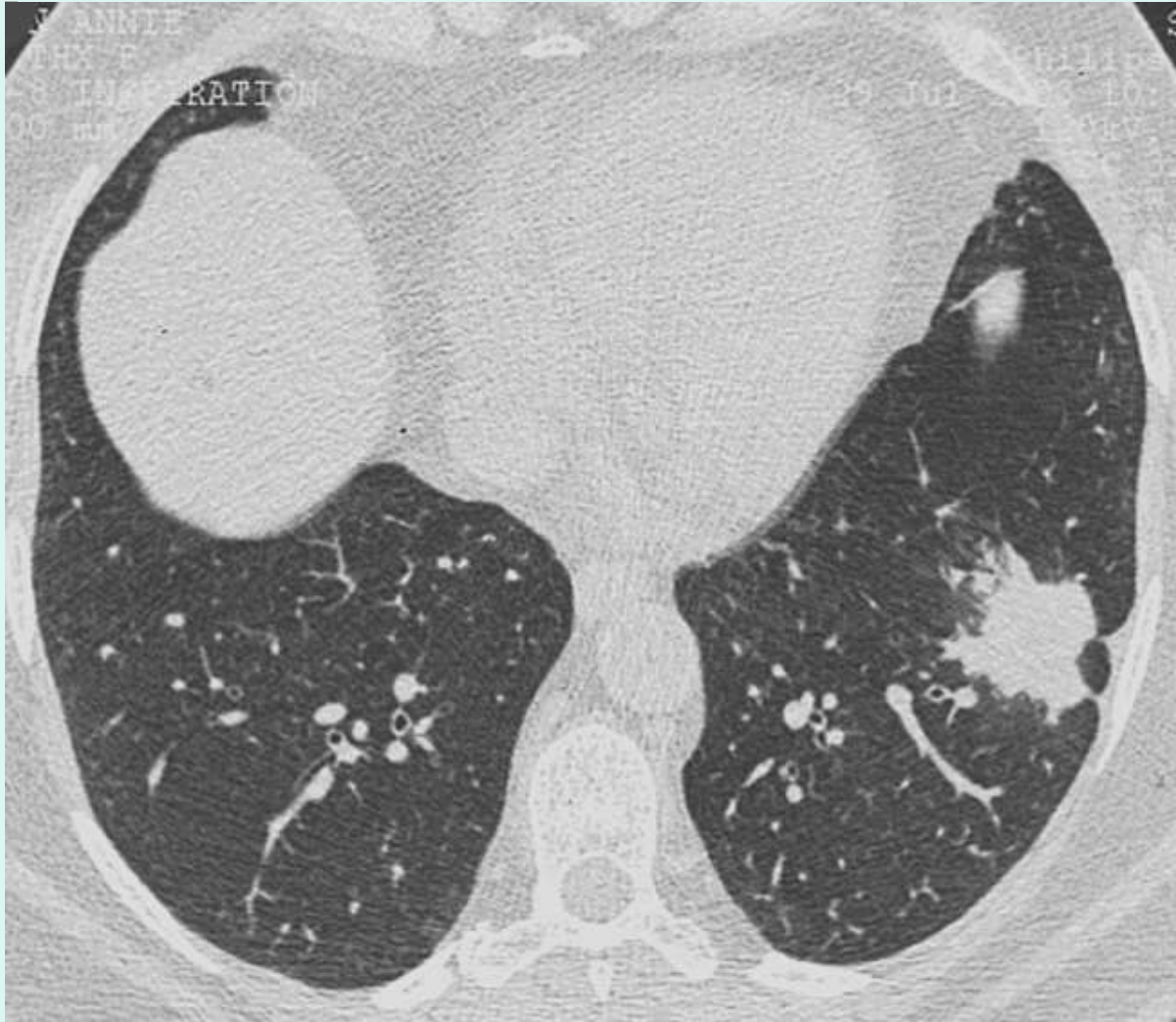

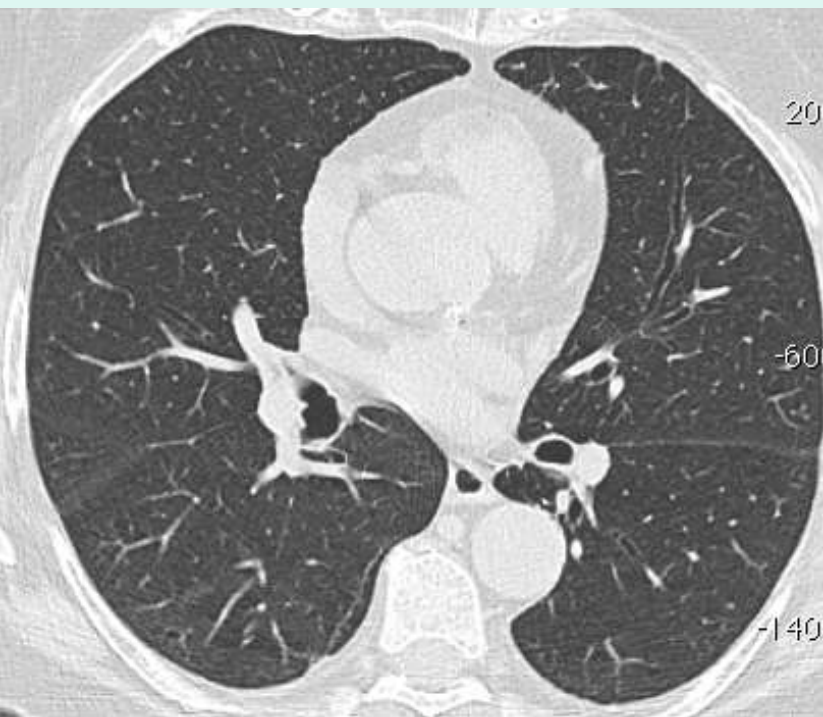
Femme obèse de 59 ans suivie pour SAS + Asthme
toux trainante depuis qq mois



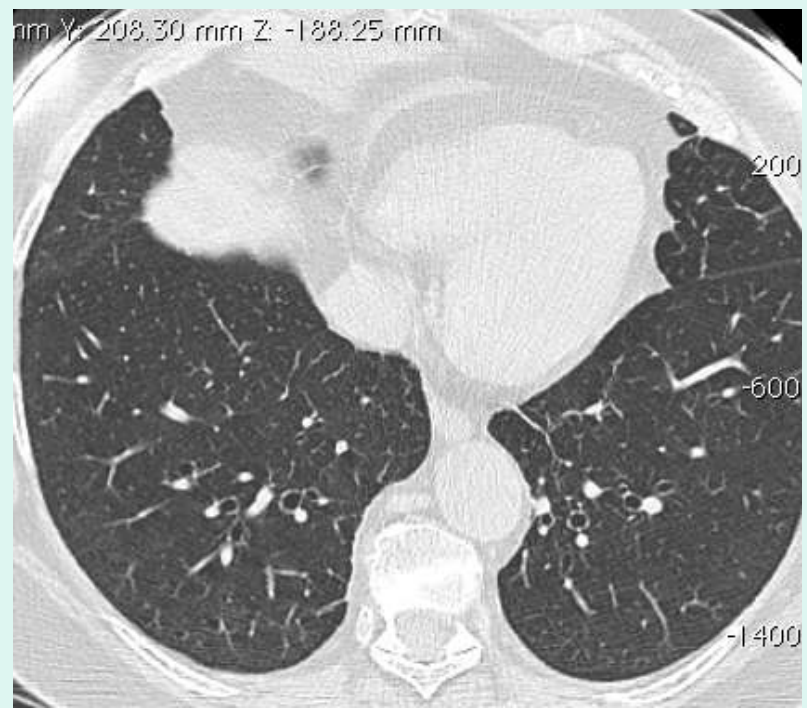
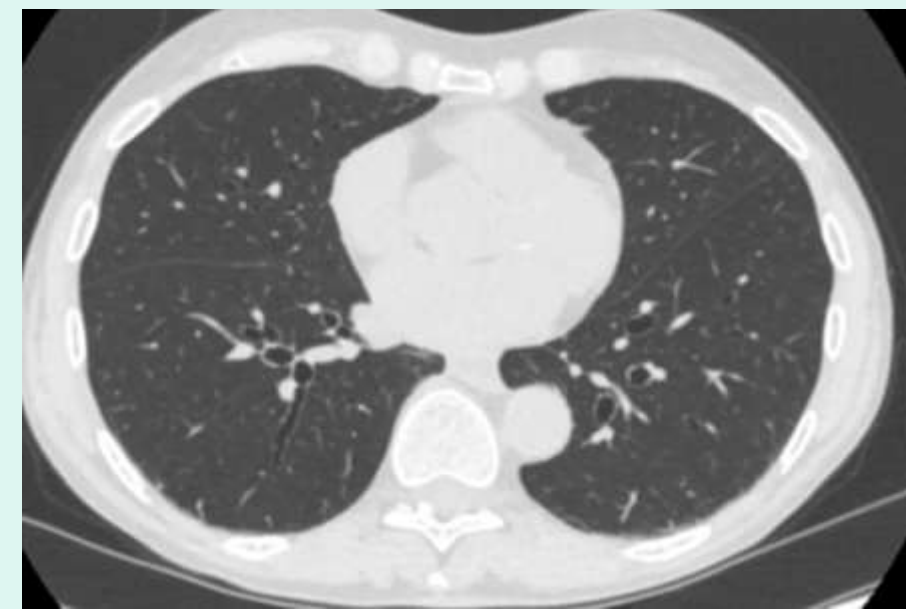


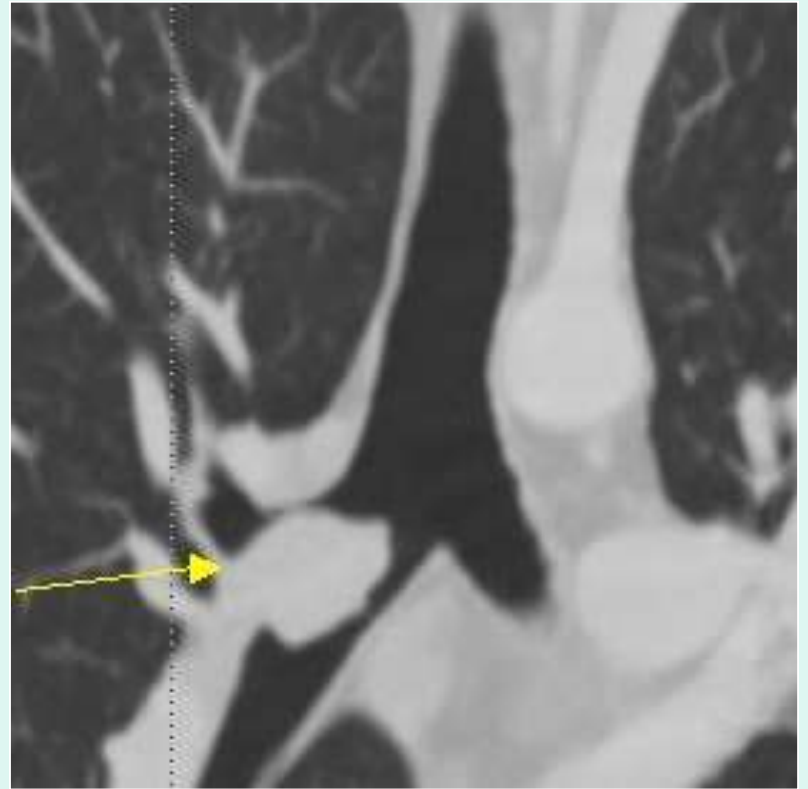
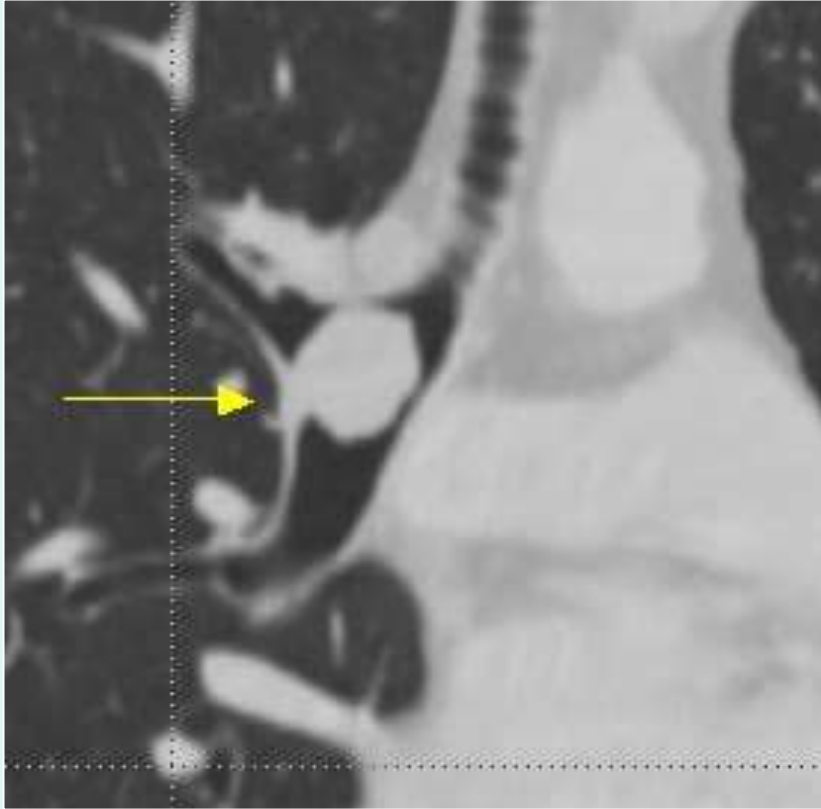
Adénocarcinome



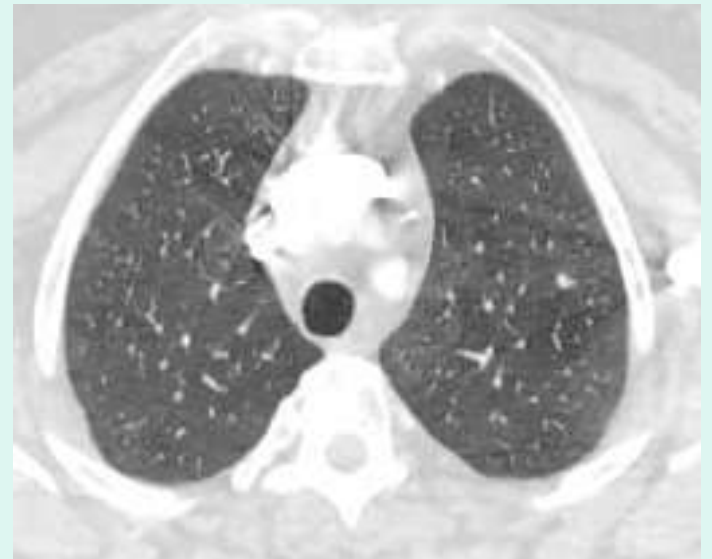
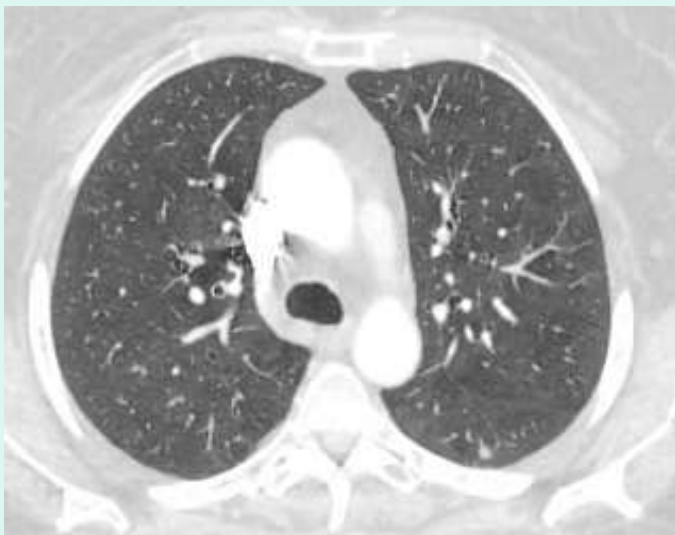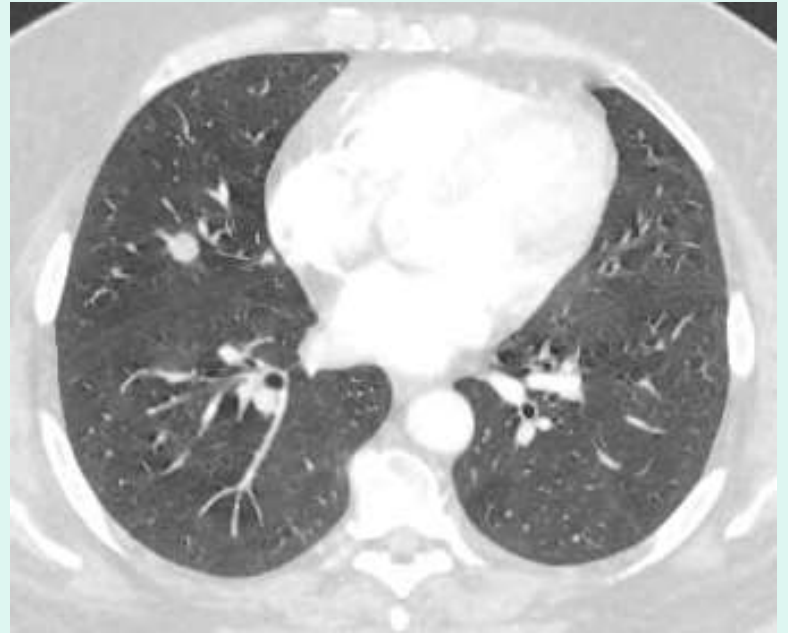
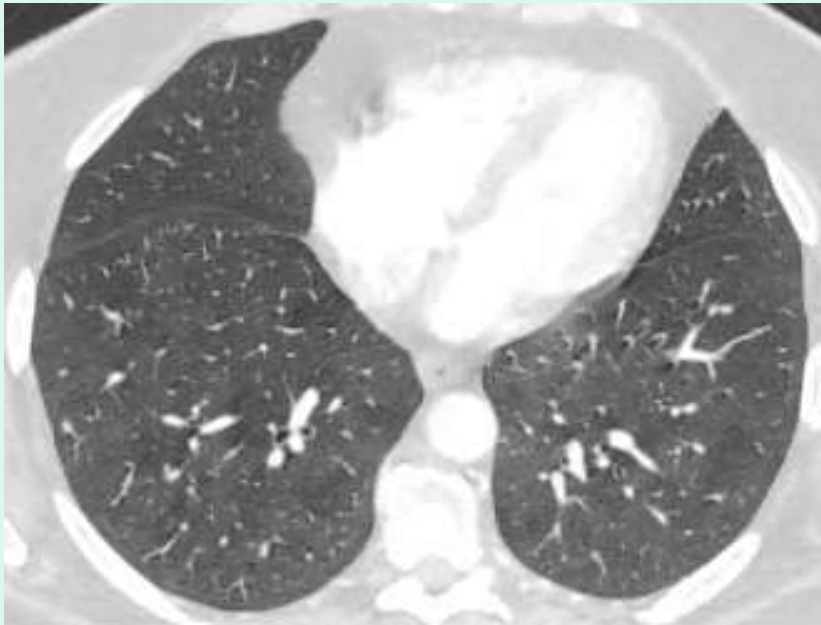


Toux ancienne :
bronchectasies





Mme Y, 56 ans, toux trainante



DIPNECH

(Diffuse Idiopathic pulmonary NeuroEndocrine Cell Hyperplasia)

IMAGERIE CT = micronodules associés à des macronodules + perfusion en mosaïque (conséquence de l'hyperplasie)

Message

- Penser qu'il existe des lésions infra radiologiques :
cachées, trop petites ou trop peu denses.
- Le scanner insp /exp doit être systématique avant d'affirmer le syndrome d'hyperréactivité tussigène.