

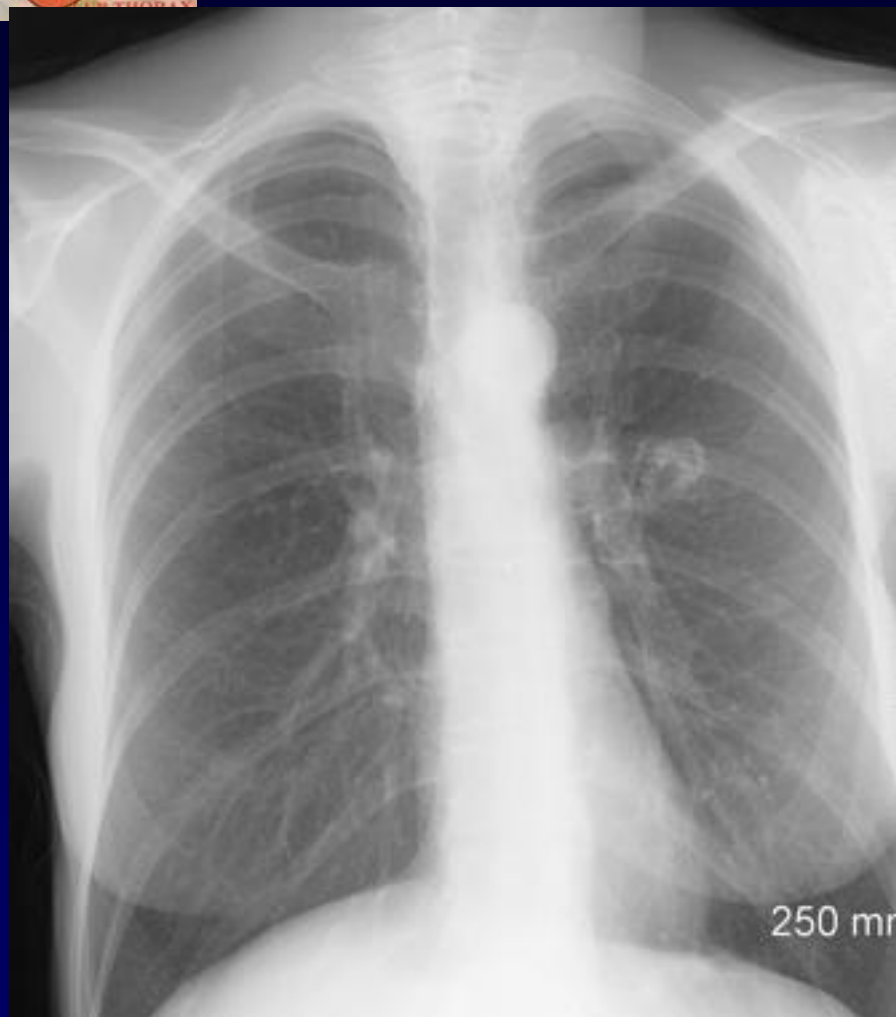


J-GIRON – P -FAJADET

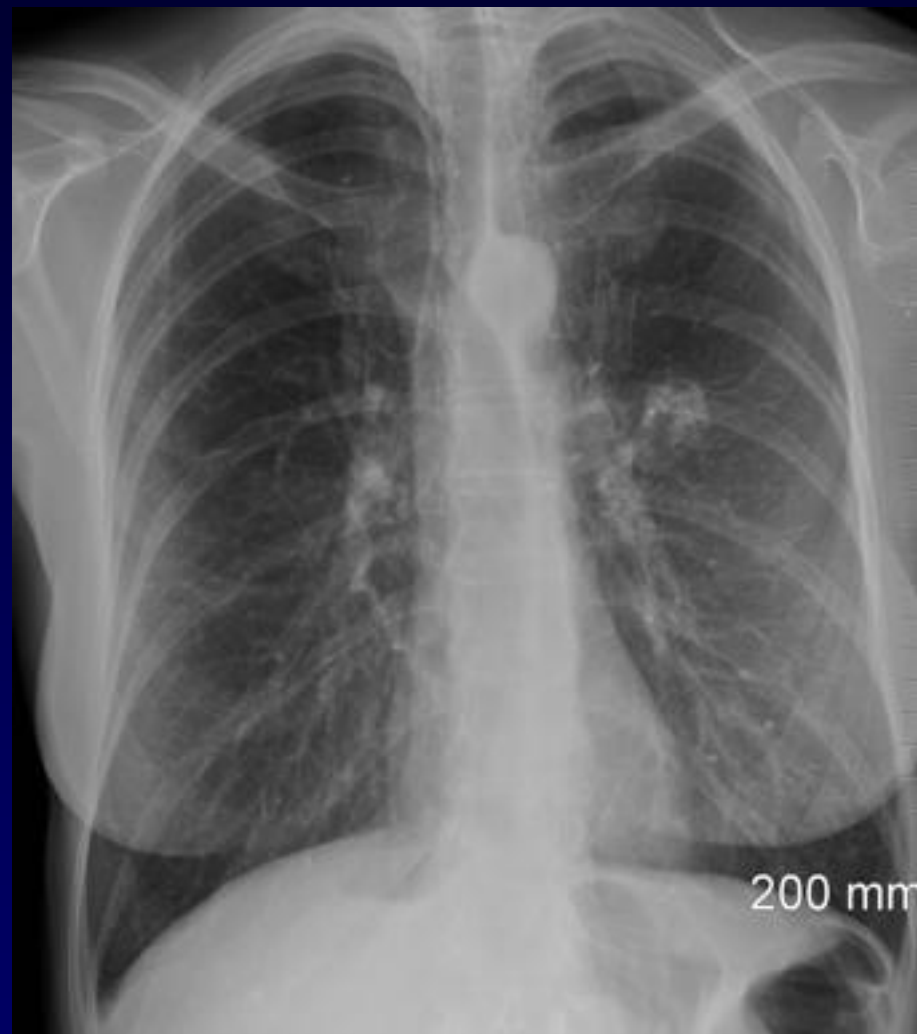
F, 45 ans

Douleur et « gêne » paroi thoracique ant G

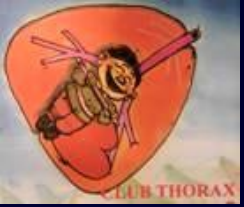Maladie connue...par ailleurs



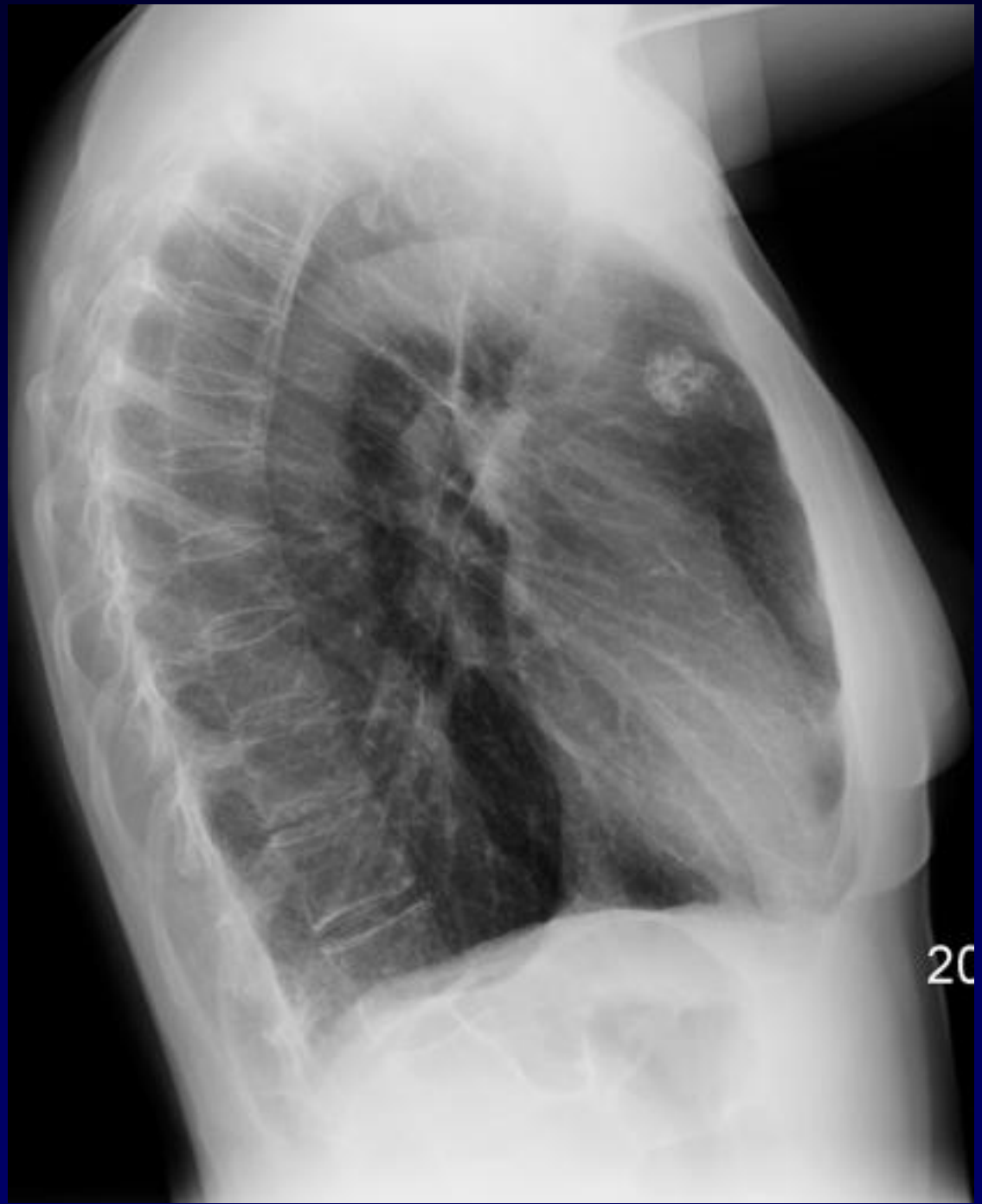RT « ancienne »
sans douleur



RT actuelle



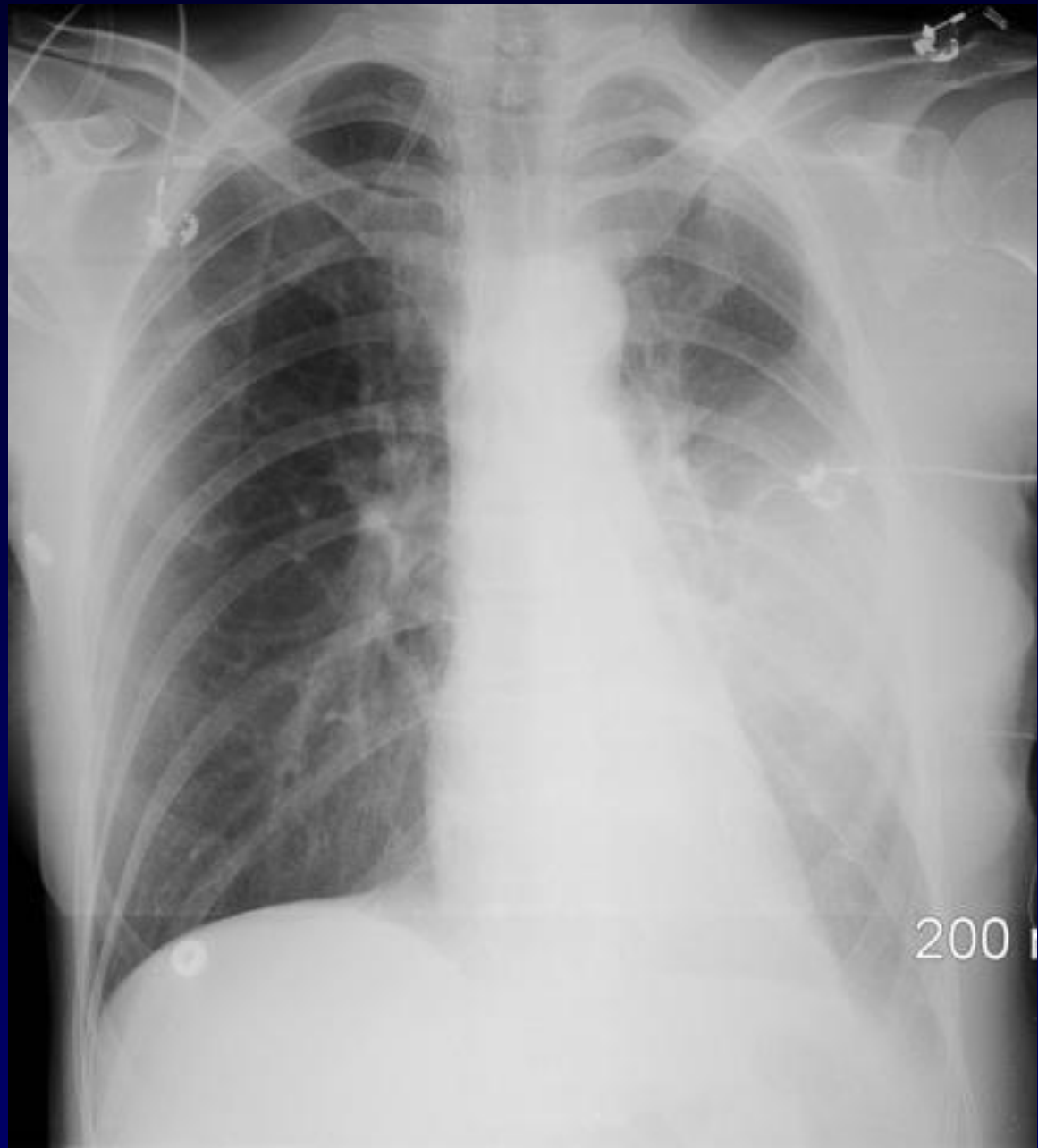
PROFIL





RT
POST OP

(de quoi ?)





DIAGNOSTIC ?



Diagnostic :

Chondrome costal



Il est vrai que nous connaissions le dossier :

.... Maladie de OLLIER (19 localisations)

