



La Bronche déconnectée

EDYEMES
Imagerie Appliquée
à la Pratique Pneumologique

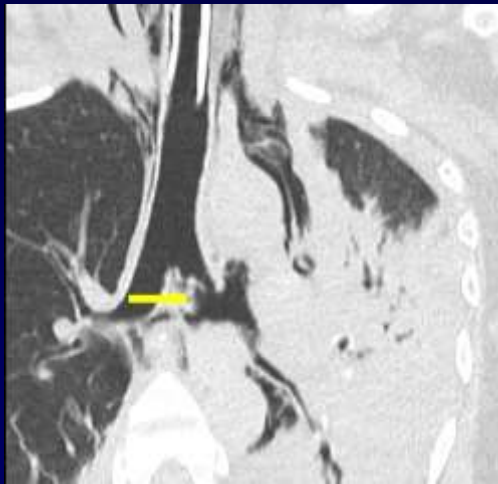TOULOUSE

Vendredi 13 et Samedi 14 septembre 2019

UNIVERSITÉ
MONTPELLIER
MÉDECINE

Dé-connectée

Traumatique : rupture



BG , Club Thorax

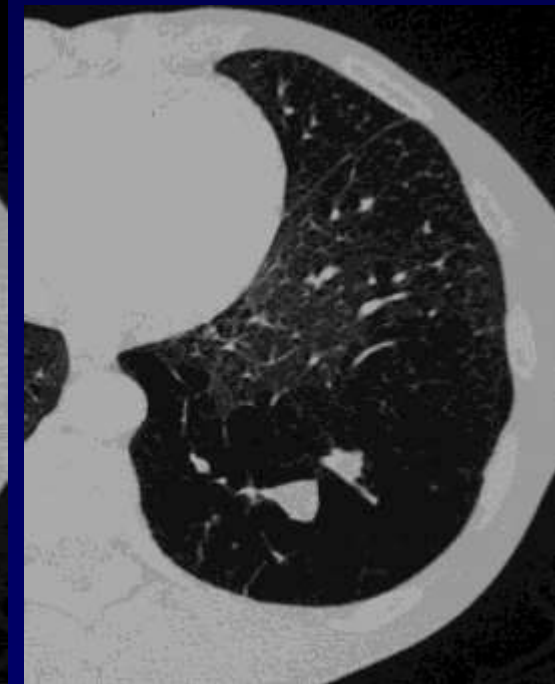
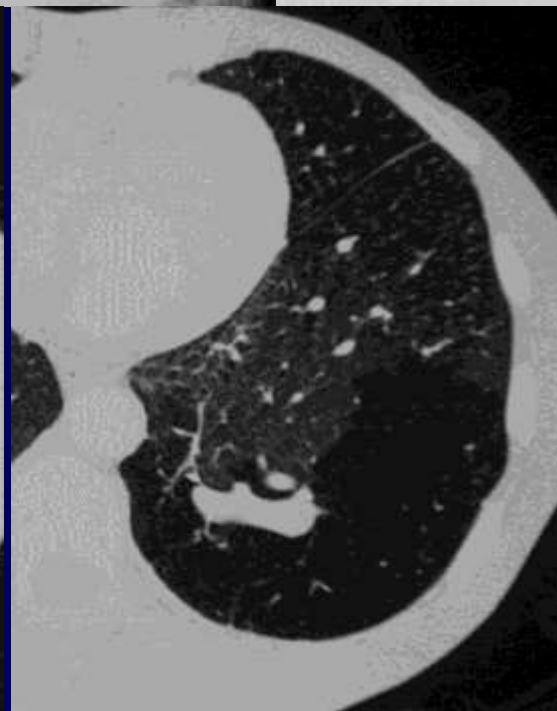
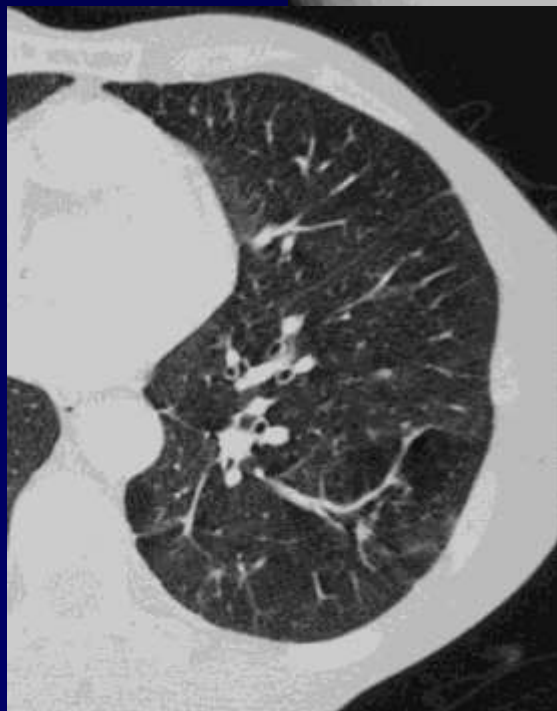
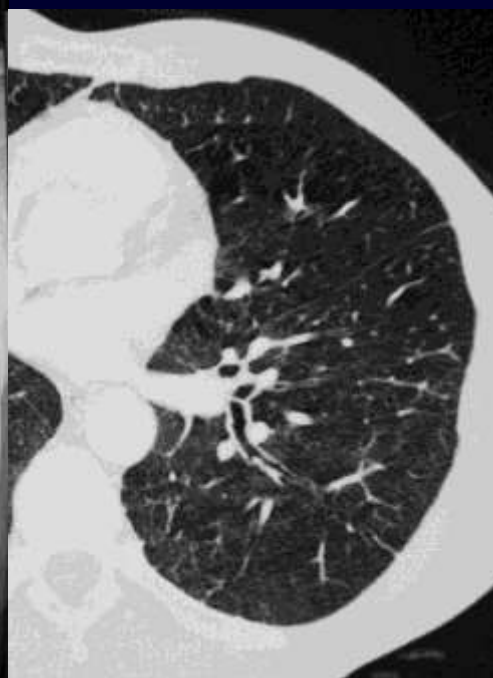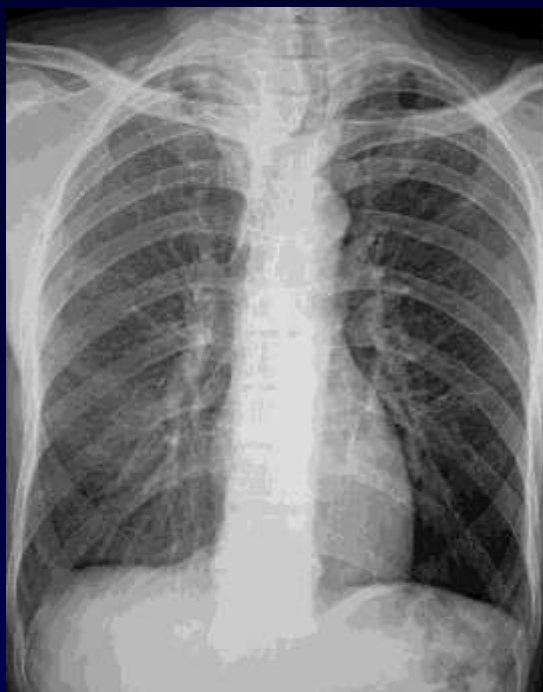air interstitiel
pneumomédiastin
pneumothorax

troubles ventilatoires d'aval

Congénitale : Atrésie bronchique

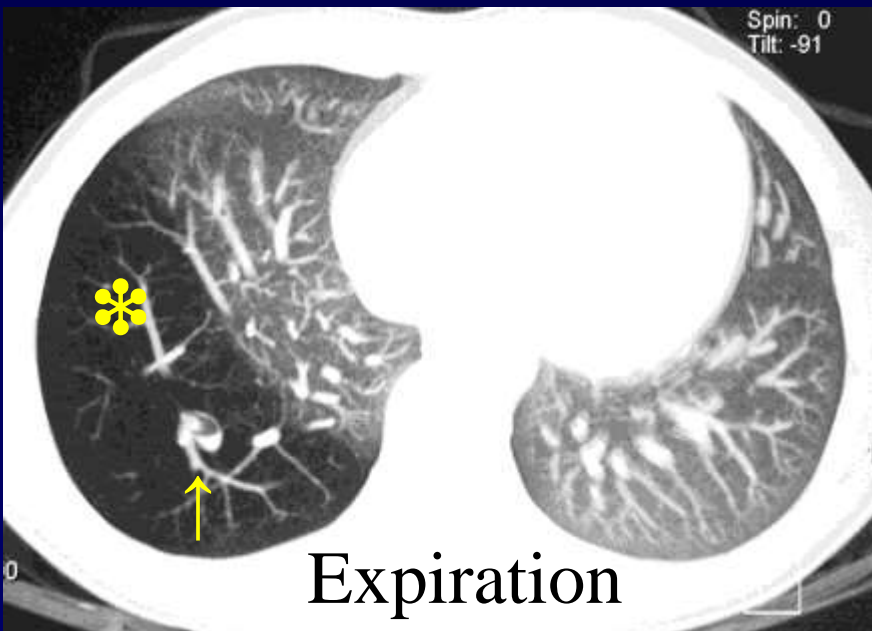
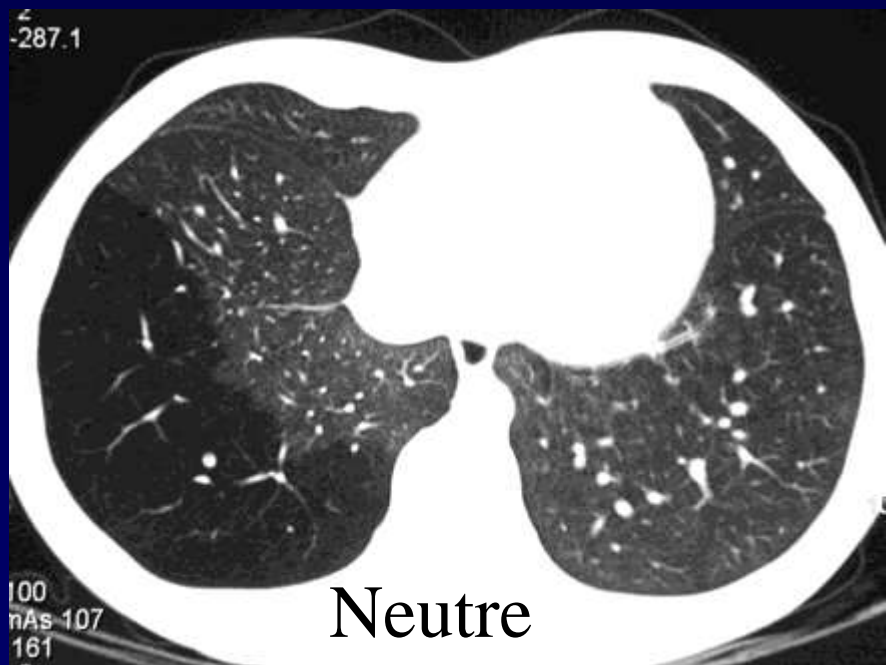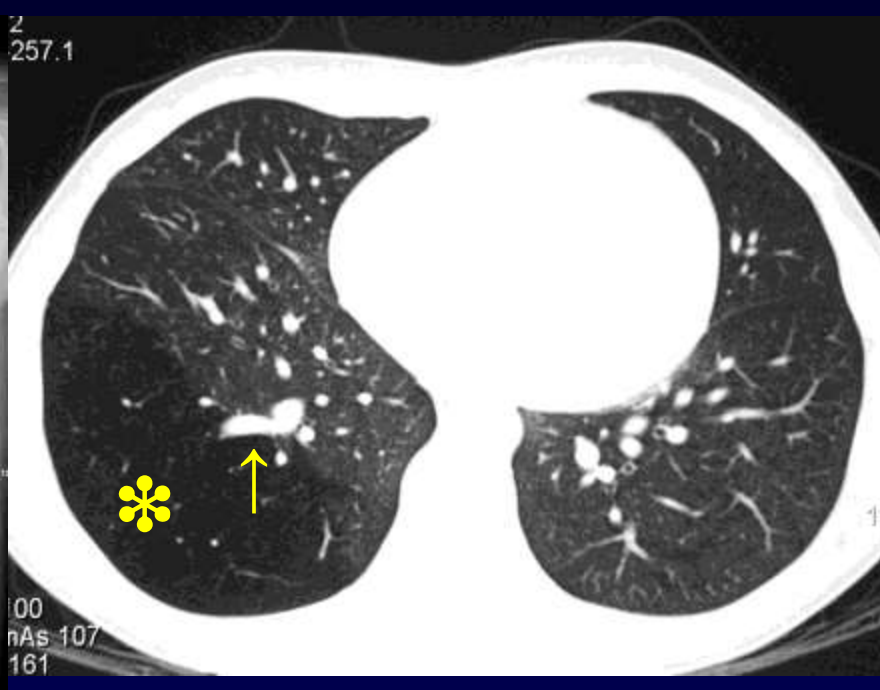

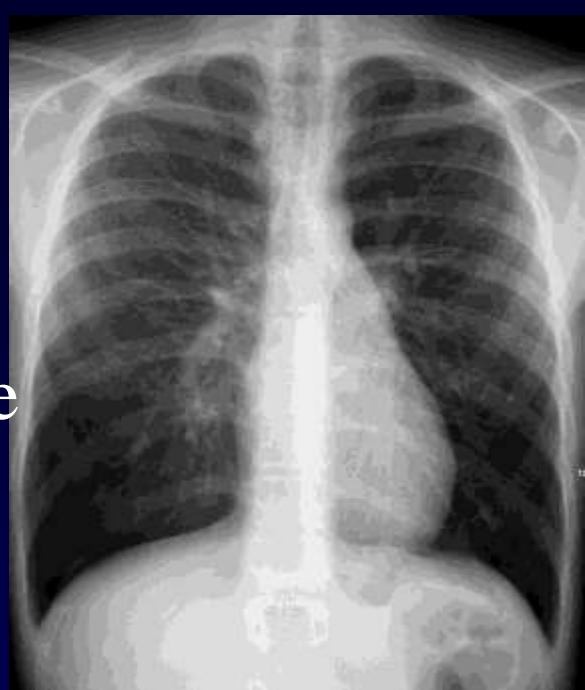
H, Intoxication tabagique

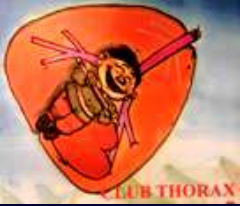



G, 14ans
CIA connue



Club Thorax PF



Atrésie Bronchique

Ischémie anténatale focale
sur bronche, > stade glandulaire



Bronche borgne déconnectée

Poumon d'aval *normal distendu*

Pores de Köhn

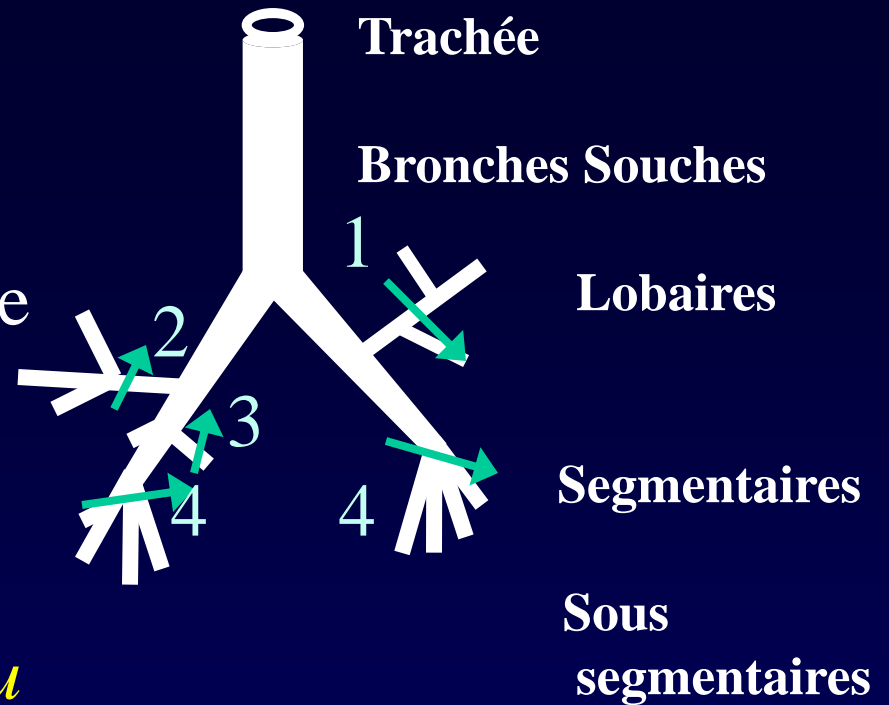
Canaux de Lambert

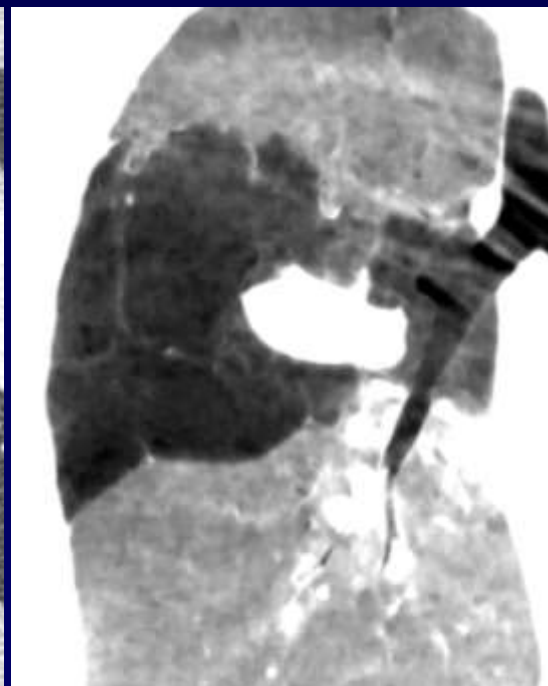
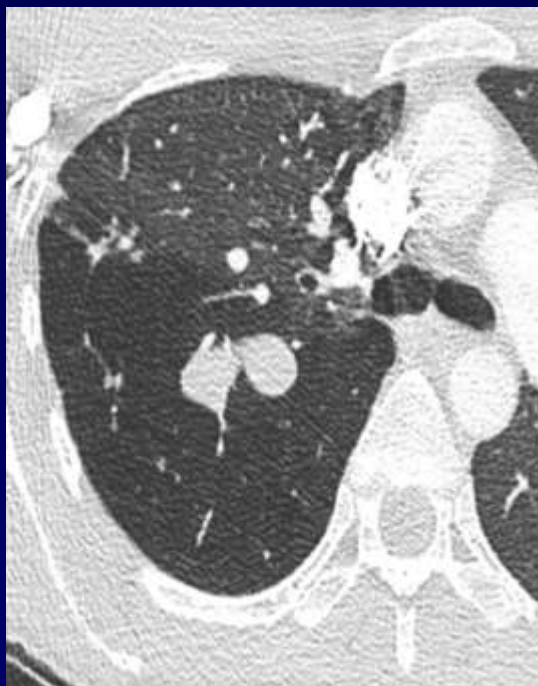
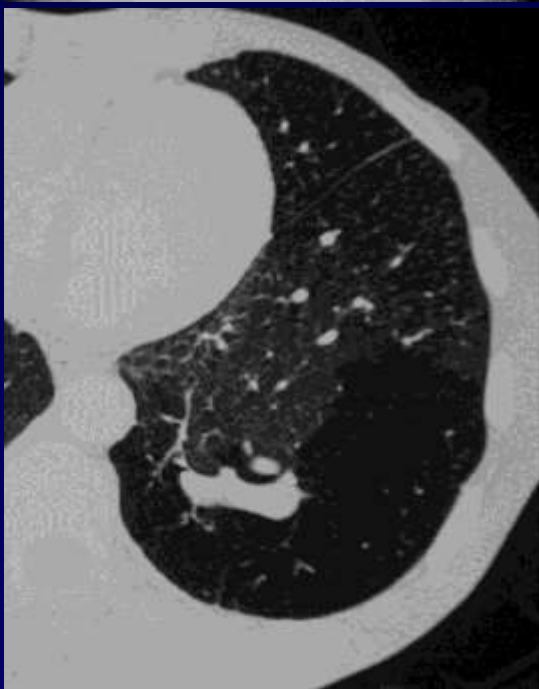
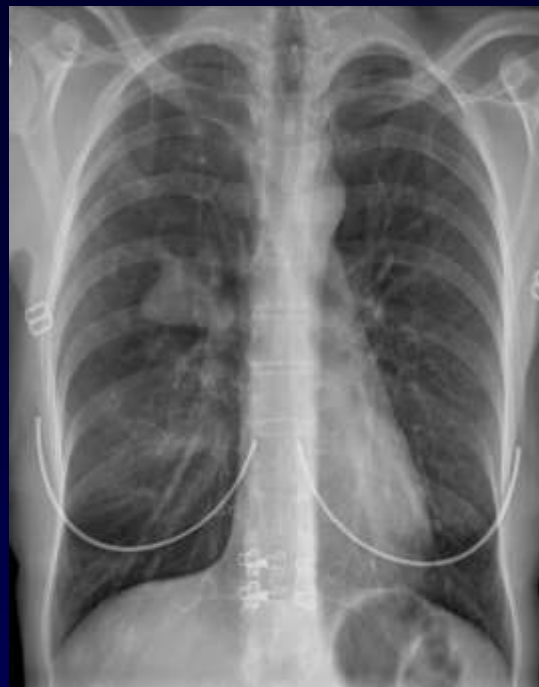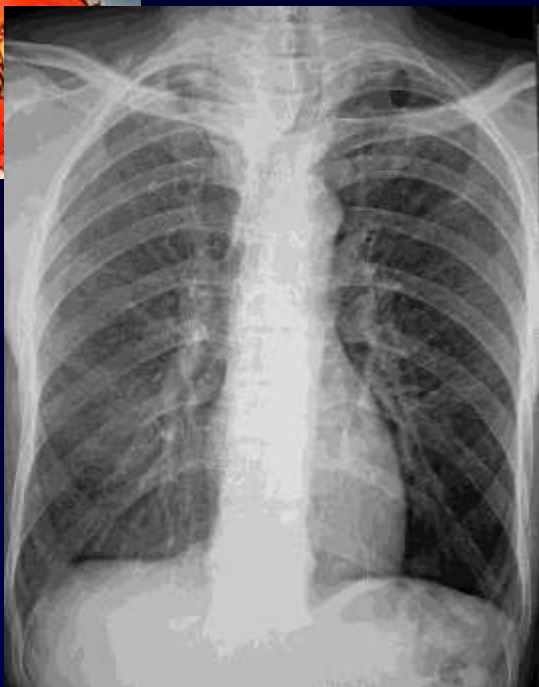
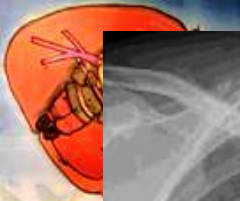Trappage

Bronche post atrétique

Impaction μ

Bronchomucocèle







Atrésie bronchique

Adulte jeune

Peu ou pas symptomatique

Ou surinfection

Rétrécissement focal (cg)d'une bronche (ischémie) (L,S,)

Bronchomucocèle post atrétique

Inflation aérique systématisée du poumon sain adjacent